

## Causes and Consequences of Hypoxia/Hypoxemia due to COVID-19: A Narrative Literature Review

Nooshin Gashmardi

Department of Basic Sciences, Bint-ul-Hadi Sadr Campus, Farhangian University, Tehran, Iran

✉Corresponding author: Nooshin Gashmardi, Department of Basic Sciences, Bint-ul-Hadi Sadr Campus, Farhangian University, Tehran, Iran. E-mail: [m.gashmardi@cfu.ac.ir](mailto:m.gashmardi@cfu.ac.ir)

### Abstract

**Background and aim:** COVID-19 is the third pandemic disease with respiratory manifestations after Severe Acute Respiratory Syndrome (SARS-Cov) and Middle East Respiratory Syndrome (MERS-Cov). One of the problems of patients with SARS-CoV2 infection is hypoxia and hypoxemia, which is considered to be seriously life-threatening. Given that there is no sufficient consensus to causes and consequences of hypoxia / hypoxemia, therefore this study was conducted to review the causes and consequences of hypoxia/hypoxemia due to COVID-19.

**Methods:** This narrative review study was carried out through a library literature review in the databases including Science direct, Scopus, EMBASE Web of Science PubMed, SID, WHO, CDC, Springer, Elsevier and Google Scholar search engine in Persian and English during 2019 to 2022. Articles were evaluated and selected based on the inclusion and exit criteria. At first, duplicate articles in regards to their titles and then unrelated articles were deleted. Finally, data analysis were done by a comprehensive review of articles and the removal of those that were not related to the objectives of the present study.

**Results:** Out of 1275 searched articles, 42 were selected and analyzed. The results showed that lung injuries, activation of immune system and induction of inflammatory reactions, central nervous system injuries and underlying diseases are the causes of hypoxia and hypoxemia. Brain and nerve damages, gastrointestinal disorders, heart damages and liver damage can be caused by hypoxia and hypoxemia and delirium, encephalopathy, encephalitis, seizures and kidney damage caused by hypoxia.

**Conclusion:** Although respiratory infection is more common in patients with COVID-19, some patients suffer from hypoxia or hypoxemia and the side effects associated with both. In order to cause oxygen homeostasis, early detection and therapeutic interventions are essential that during oxygen therapy, secondary injuries of this therapeutic intervention should be considered. Also, investigating the level of inflammatory and immune markers, may help in the early detection of them in patients.

**Keywords:** *Organs, Clinical Manifestations, SARS-COV-2 (COVID-19), Hypoxai, Hypoxemic*

## علل و پیامدهای هیپوکسی/هیپوکسمی ناشی از کووید-۱۹: یک مطالعه مرور روایتی

نوشین گشمردی

گروه علوم پایه، پردیس بنت‌الهدی صدر، دانشگاه فرهنگیان، تهران، ایران

نویسنده مسؤل: نوشین گشمردی، گروه علوم پایه، پردیس بنت‌الهدی صدر، دانشگاه فرهنگیان، تهران، ایران. E-mail: [m.gashmardi@cfu.ac.ir](mailto:m.gashmardi@cfu.ac.ir)

### چکیده

**زمینه و هدف:** کووید-۱۹ سومین بیماری همه‌گیر با تظاهرات تنفسی بعد از سارس و مرس است. یکی از مشکلات بیماران مبتلا به این عفونت، رنج بردن از هیپوکسی و هیپوکسمی است که به طور جدی تهدیدکننده زندگی بیماران است؛ با توجه به اینکه در حال حاضر در خصوص علل و پیامدهای هیپوکسی/هیپوکسمی اجماع کافی وجود ندارد، لذا این مطالعه با هدف مروری بر عوامل و پیامدهای هیپوکسی و هیپوکسمی ناشی از کووید-۱۹ انجام شده است.

**روش‌ها:** این مطالعه مروری روایتی، به روش کتابخانه‌ای و جستجوی مقالات مرتبط در پایگاه‌های اطلاعاتی؛ Scopus، Science direct، Elsevier، Springer، CDC، WHO، SID، PubMed، Web of Science، EMBASE و همچنین موتور جستجوگر Google Scholar به دو زبان انگلیسی و فارسی در محدوده‌ی زمانی ۲۰۱۹ تا ۲۰۲۲ میلادی انجام شد. بر اساس معیارهای ورود و خروج، ابتدا مقالات تکراری از طریق بررسی عنوان، سپس مقالات غیر مرتبط از طریق بررسی چکیده حذف شد و در نهایت نیز تجزیه و تحلیل داده‌ها به صورت مرور جامع مقالات و حذف مواردی که ارتباطی با اهداف مطالعه حاضر نداشتند، انجام شد.

**یافته‌ها:** از ۱۲۷۵ مقاله حاصل از جستجوی اولیه، ۴۲ مقاله دارای معیارهای ورود بودند و بنابراین در تجزیه و تحلیل نهایی گنجانده شدند. یافته‌ها نشان داد که آسیب‌های ریوی، فعال‌سازی سیستم ایمنی و القا واکنش‌های التهابی، آسیب سیستم اعصاب مرکزی و بیماری‌های زمینه‌ای از عوامل ایجاد هیپوکسی و هیپوکسمی هستند. آسیب‌های مغزی و عصبی، اختلالات گوارشی، آسیب‌های قلبی و آسیب کبدی می‌تواند ناشی از هیپوکسی و هیپوکسمی و هذیان، انسفالوپاتی، انسفالیت، تشنج و آسیب کلیوی ناشی از هیپوکسی باشد.

**نتیجه‌گیری:** اگرچه عفونت دستگاه تنفسی در بین مبتلایان به کووید-۱۹ شایع‌تر است، تعدادی از بیماران از هیپوکسی و یا هیپوکسمی و عوارض ثانویه مرتبط با آن رنج می‌برند. جهت ایجاد هم‌مؤسزازی اکسیژن، تشخیص زود هنگام و مداخلات درمانی امری ضروری است که هنگام اکسیژن‌درمانی، باید آسیب‌های ثانویه این مداخله درمانی مد نظر قرار گیرد. بررسی میزان شاخص‌های التهابی و ایمنی در مبتلایان، ممکن است به شناسایی زود هنگام بروز این دو کمک کند.

**کلیدواژه‌ها:** ارگان‌های بدن، تظاهرات بالینی، سارس کووید ۲ (کووید-۱۹)، هیپوکسی، هیپوکسمی

## مقدمه

در دو دهه گذشته، کرونا ویروس‌های سارس و مرس به ترتیب اپیدمی‌هایی با میزان مرگ و میر تقریباً ۹/۵ درصد و ۳۴/۴ درصد ایجاد کرده‌اند [۱]، در دسامبر ۲۰۱۹، کرونا ویروس جدیدی با نام "SARS-CoV2" توسط سازمان بهداشت جهانی به عنوان عامل شیوع کووید-۱۹ اعلام شد [۲،۳]. در واقع کووید-۱۹ سومین بیماری همه‌گیر با تظاهرات تنفسی بعد از سندرم‌های سارس و مرس است [۲] که ضمن سرایت‌پذیری بالاتر [۴]، توانست اکثر کشورهای جهان از جمله ایران را نیز آلوده کند [۵،۳]. این عفونت ویروسی می‌تواند از طریق تماس نزدیک و مستقیم، قطرات و آئروسول‌ها، خلط، مایعات چشمی، خون، ادرار و مدفوع منتقل شود [۷،۶]. قطرات حاوی کرونا ویروس (کووید-۱۹) بعد از رسوب بر روی غشاهای مخاطی دهان و بینی، تولید مثل کرده و می‌تواند به سایر ارگان‌های بدن انتقال پیدا کند. این ویروس می‌تواند از طریق سیستم عصبی محیطی با استفاده از مسیر پس‌رونده عصبی، مغز را آلوده کرده [۸] و یا اینکه از طریق اتصال به گیرنده سلولی آنژیوتانسین ۲ میزبان، به اندام‌هایی مانند ریه، قلب، کبد و کلیه که دارای میزان بالایی از این گیرنده هستند، آسیب وارد نماید [۹].

در مراحل بعدی عفونت، کووید-۱۹ علائم جزئی مانند تب [۱۰]، حالت تهوع و استفراغ، اختلالات بویایی و چشایی [۱۱] سردرد و سرگیجه، کم‌دردی، اسهال و علائم شدیدتری مانند آتاکسی، آرقلکسی [۱۲]، مننژیت، تشنج، تغییر سطح هوشیاری [۱۰]، سکنه مغزی ایسکمیک همراه با حالت پیش ترومبوتیک، انسفالومیلیت حاد منتشر، انسفالیت و به ندرت انواع سندرم گیلن باره [۱۳] از خود بروز می‌دهد. شواهد زیادی در خصوص تظاهرات روان‌پزشکی مانند؛ هذیان، تغییرات خلقی و روان‌پریشی [۱۳،۱۱] به عنوان عارضه‌های بالقوه از عفونت کرونا ویروس (کووید-۱۹) وجود دارد. با این حال، پزشکان و محققان در سراسر جهان اثرات مخرب کووید-۱۹ را بر سایر اندام‌های اصلی از جمله مغز، دستگاه گوارش، کلیه، قلب و کبد نیز گزارش داده‌اند [۱۵،۱۴]. در ضمن بسیاری از پاتولوژی‌های گزارش شده ناشی از کووید-۱۹ با پاسخ ایمنی و لخته شدن خون از جمله؛ طوفان‌های سیتوکینی [۱۶]، استرس اکسیداتیو [۱۷]، تغییر در سلول‌های ایمنی [۱۸] و ترومبوتیک میکروآنژیوپاتی [۱۹] مرتبط هستند.

سندرم زجر تنفسی حاد ( Acute Respiratory Distress Syndrome ARDS) هم یکی دیگر از نگرانی‌های جدی عفونت این کرونا ویروس است [۲۰،۱۲]. این آسیب تنفسی می‌تواند منجر به مشکلاتی در زمینه سلامتی در بیماران آلوده به عفونت همچون ادم ریه، تشکیل غشای هیالینی، کاهش کمپلیانس ریه و سخت شدن تبادل هوا شود [۲۱]. از علایم ناشی از ARDS، هیپوکسی و هیپوکسمی است؛ اگرچه این اصطلاحات اغلب به جای هم استفاده می‌شوند، اما مترادف هم

نیستند. هیپوکسی که به عنوان نارسایی اکسیژن‌رسانی در سطح بافت تعریف می‌شود [۲۲]؛ یک حالت متابولیکی است که در آن غلظت اکسیژن بین سطوح فیزیولوژیکی طبیعی اکسیژن (نورموکسی) و کمبود کامل اکسیژن (آنوکسی) قرار دارد، البته بیان یک تعریف خاص از هیپوکسی عملاً امکان‌پذیر نیست و در این خصوص باید سطح طبیعی اکسیژن را هم در بین بافت‌های مختلف و هم در هر یک از بافت‌های بدن در نظر گرفت؛ زیرا این سطوح طبیعی حتی در بافت‌هایی که پرفیوژن کافی دارند نیز دارای نوسانات زیادی است [۲۳]. هیپوکسی از نظر شدت می‌تواند از خفیف تا شدید متفاوت باشد و ممکن است به اشکال حاد، مزمن یا حاد و مزمن ظاهر شود [۲۴]. از طرفی هیپوکسمی وضعیتی شدیداً بحرانی ناشی از عدم اکسیژن کافی در خون است که در آن فشار نسبی اکسیژن شریانی کمتر از حد طبیعی است [۲۵،۲۲]. بسیاری از بیماری‌ها از جمله؛ پنومونی، مالاریا، سپسیس نوزادی، کم خونی، بیماری‌های ریوی و نارسایی قلبی بزرگسالان می‌توانند باعث هیپوکسمی شوند [۲۵]. به هر ترتیب هیپوکسی و هیپوکسمی مفاهیمی هستند که معمولاً با هم مرتبط هستند و ممکن است با هم رخ دهند و یا با هم رخ ندهند، اما وجود هیپوکسمی در بدن نشان دهنده هیپوکسی است [۲۴،۲۲]. به هر صورت بدون اکسیژن‌رسانی؛ ارگان‌های بدن می‌توانند آسیب ببینند [۲۷،۲۶].

علاوه بر این، مشخص شده است که هیپوکسی، التهاب [۲۹،۲۸] و انعقاد را تشدید می‌کند [۳۰،۳۱] و سیتوکین‌های پیش التهابی را تحریک می‌نماید [۳۲]. هیپوکسمی با افزایش نشانگرهای التهابی، به عنوان مثال؛ افزایش تعداد گلبول‌های سفید خون، تعداد نوتروفیل‌ها، سطوح D-dimer و سطوح پروتئین واکنشی (C-Reactive Protein - CRP) در بیماری کووید-۱۹ مرتبط است [۳۳]. گزارشات بالینی مبین این است که در اغلب بیماران فوت شده، علائم مربوط به هیپوکسی شدید و هیپوکسمی مشاهده شده است [۱۵]. همچنین تنگی نفس در بدو بستری و هیپوکسی، علیرغم استفاده از اکسیژن کمکی، عامل مرگ و میر ۶۹ درصد از افراد بیمار با سطح اشباع اکسیژن کمتر یا مساوی ۹۰ درصد گزارش شده است [۳۳]. هیپوکسمی نیز به عنوان یک پیامد پاتوفیزیولوژی اصلی پنومونی ناشی از کووید-۱۹، از دلایل اصلی مرگ و میر ۴۰ تا ۸۰ درصد از افراد بستری در بخش مراقبت‌های ویژه است [۳۵،۳۴].

با همه این تفاسیر؛ در حال حاضر علیرغم انتشار مطالعات متعددی پیرامون بیماری کووید-۱۹؛ پژوهش و یا پژوهش‌هایی که به صورت جامع و مدون به علل و پیامدهای هیپوکسی/هیپوکسمی ناشی از ابتلا به این کرونا ویروس بپردازند، منتشر نشده است، لذا با توجه به اهمیت مدیریت بحران بیماری کووید-۱۹ و همچنین احتمال پاندمی‌های بعدی در جهان و ضرورت مستندسازی تجارب علمی حوزه سلامت، مطالعه حاضر

با هدف مرور روایتی بر علل و پیامدهای هیپوکسی/هیپوکسمی ناشی از کووید-۱۹ انجام شده است.

## روش‌ها

مطالعه حاضر، مروری روایتی بر پژوهش‌های انجام شده است که به بررسی موضوع هیپوکسی و هیپوکسمی متأثر از انتشار عفونت کرونا ویروس (کووید-۱۹) در بیماران مبتلا پرداخته‌اند. با توجه به نوپدید بودن بیماری و در جهت گسترش دامنه جستجو به منظور دستیابی به مقالات مرتبط از پایگاه‌های داده‌های داخلی و خارجی؛ Science direct، Scopus، EMBASE، Web of Science، PubMed، WHO، SID، CDC، Elsevier، Springer و موتور جستجوگر Google Scholar استفاده شد. جستجو با استفاده از کلید واژه‌های کووید-۱۹، هیپوکسی، هیپوکسمی، ارگان‌های بدن، التهاب، سارس کووید

غربالگری مقالات با استفاده از چک لیست PRISMA انجام شد [۳۶] و اطلاعاتی مانند عنوان مقاله، نام پژوهشگر، سال انتشار، هدف پژوهش، محل انجام پژوهش، روش کار و جمع‌آوری داده‌ها و نتایج، استخراج به صورت چک لیست جمع‌آوری شد. به منظور دستیابی به مقالات بیشتر، منابع مقالات اخذ شده مرتبط با موضوع مورد مطالعه بررسی شد. در ضمن مطالعات جستجو شده در نرم افزار End Note ویرایش ۲۰ ذخیره شد. بر اساس معیارهای ورود و خروج، در ابتدا مقالاتی که در پایگاه‌های مختلف تکراری بودند، حذف شدند، سپس چکیده مقالات و اهداف آنها مطالعه شد و موارد غیر مرتبط از مطالعه خارج شدند. در نهایت، تجزیه و تحلیل داده‌ها به صورت مرور جامع مقالات و حذف مواردی که ارتباطی با هدف مطالعه حاضر نداشتند، در جهت پاسخ به سؤالات زیر انجام شد (نمودار یک): "۱. چه علل و عواملی می‌تواند زمینه

جدول یک. راهبردهای جستجو در پایگاه‌های اطلاعاتی

Database	Search terms
PubMed	(Hypoxia [Mesh] OR Hypoxia [tiab] OR hypoxemic [Mesh] OR hypoxemic [tiab] OR organs[tiab] OR organs [tiab]) AND (Inflammation [Mesh] OR Inflammation [tiab] OR histopathological [Mesh] OR histopathological [tiab] OR "clinical manifestations"[Mesh] OR "clinical manifestations"[tiab]) AND (COVID-19 [Mesh] OR COVID-19[tiab] OR SARSCoV-2[Mesh] OR SARS-CoV-2 [tiab] OR 2019-nCoV[tiab] OR "2019 Novel Coronavirus"[tiab]) NOT (Animals [Mesh] OR Animal [tiab] OR Rats [Mesh] OR Rats [tiab] OR Mice [Mesh] OR Mice [tiab] OR Mus [tiab] OR Rabbits [Mesh] OR Rabbit [tiab]).
Scopus	Hypoxia AND hypoxemic (All Fields/Abstract), Hypoxia AND hypoxemic (Article title), SARS-CoV-2 OR COVID-19 AND Hypoxia (All Fields/Abstract), SARS-CoV-2 OR COVID-19 AND Hypoxia (Article title), SARS-CoV-2 OR COVID-19 AND hypoxemic (All Fields/Abstract), SARS-CoV-2 OR COVID-19 AND hypoxemic (Article title).

ایجاد هیپوکسی و هیپوکسمی در بیماران مبتلا به کووید-۱۹ را فراهم آورد؟ و ۲. هیپوکسی و هیپوکسمی ناشی از عفونت کووید-۱۹ چه پیامدهایی می‌تواند در بیماران ایجاد کند؟" به منظور ترسیم نمودار شماره یک و تصویر شماره یک از نرم افزار EdrawMax ویرایش ۱۰/۰۲ استفاده شد.

## یافته‌ها

پس از انجام مراحل غربالگری بر اساس معیار ورود و خروج؛ تعداد ۴۲ مقاله با موضوع مورد مطالعه (علل و پیامدهای هیپوکسی/هیپوکسمی ناشی از کووید-۱۹) یافت شد و مورد بررسی قرار گرفت. بررسی اجمالی مقالات مرتبط با موضوع مطالعه در (جدول شماره دو) خلاصه شده است.

۲. کرونا ویروس ۲۰۱۹، هیستوپاتولوژیک، تظاهرات بالینی و معادل انگلیسی آنها؛ COVID-19, Hypoxia, Hypoxemia, Organs, Inflammation, SARS-CoV-2, Histopathological, Clinical Manifestations انجام گرفت (جدول یک).

معیار ورود به مطالعه عبارت بود از مقالاتی که متن کامل آنها در دسترس بود، مقالاتی که با موضوع پژوهش حاضر ارتباط موضوعی داشتند و مقالات اصیل، مروری، گزارش کوتاه و گزارش موردی انتشار یافته به دو زبان فارسی و انگلیسی در محدوده‌ی زمانی ۲۰۱۹ تا ۲۰۲۲ میلادی؛ (۱۳۹۸ تا ۱۴۰۱ هجری شمسی)؛ معیار خروج از مطالعه عبارت بودند از: مقالات تکراری، مقالاتی که متن کامل آنها در دسترس نبود و مقالات غیرمرتبط با موضوع پژوهش.

جدول دو. خلاصه مشخصات مطالعات مورد بررسی

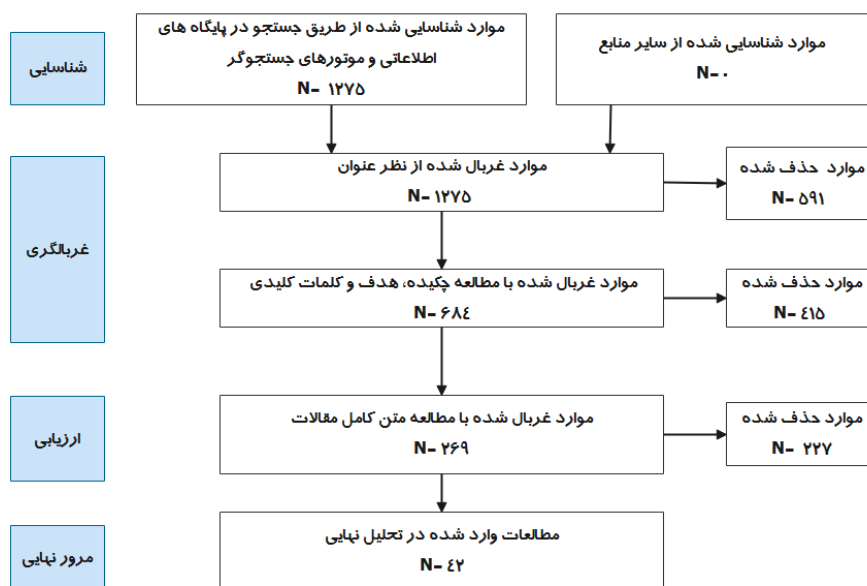
عنوان	هدف	نتایج	رفرنس
تأثیر عفونت کووید-۱۹ بر بیماری‌های نورودژنراتیو و عصبی- روانی: پاندمی با اثر تأخیری؟	بررسی سیستماتیک شواهد موجود در مورد مکانیسم‌های پاتوژنیک عفونت کووید-۱۹، اثرات فوری و پایدار طوفان سیتوکین بر روی سیستم اعصاب مرکزی و پیامدهای التهاب عصبی در آن	در عفونت کووید-۱۹، طوفان سیتوکینی باعث هیپوکسمی شدید می‌شود.	[۳۷]
تاریخچه طبیعی، پاتوبیولوژی و تظاهرات بالینی عفونت سارس کووید ۲	بررسی اپیدمیولوژی، زیست‌شناسی مولکولی، فارماکولوژی و پاتوبیولوژی سارس کووید ۲	انتشار عوامل پیش‌التهابی با ایجاد طوفان سیتوکینی باعث هیپوکسمی می‌شود.	[۱۴]
بیماری کووید-۱۹ در حالت‌های طبیعی و سرکوب شده سیستم ایمنی: یک پیشنهاد بالینی- درمانی	بررسی اثر دارو درمانی برای مقابله با ویروس، در حالت سرکوب سیستم ایمنی مانند پیوند قلب	داروهای ضد ویروسی یا مراقبت‌های استاندارد در مبتلایان کووید-۱۹ مؤثر نبود؛ یکی از دلایل این امر ممکن است بیمار زمانی که پاسخ‌های التهابی میزبان، پاتوفیزیولوژی غالب بوده و در مرحله حاد ریوی با هیپوکسمی قرار گرفته، مراجعه کرده باشد.	[۴۰]
کووید-۱۹ و اختلالات تنفسی: دانش فعلی، سوالات تحقیقات بالینی و آینده پژوهی	بررسی اثرات ARS شدید ناشی از عفونت کروناویروس (کووید-۱۹) بر روی بخش‌های مختلف سیستم تنفسی	تغییرات هیستوپاتولوژیک شریان ریه منجر به هیپوکسمی شدید می‌شود.	[۴۵]
درگیری سیستم عصبی پس از ابتلا به کووید-۱۹ و سایر کرونا ویروس‌ها	بررسی عوارض نورولوژیکی در عفونت‌های کرونا ویروس و مکانیسم‌های احتمالی آسیب به سیستم عصبی	کرونا ویروس می‌تواند با حمله به بافت ریه باعث ایجاد هیپوکسمی شود و هیپوکسمی باعث ثانویه در سیستم عصبی می‌شود. بیماران مبتلا به کووید-۱۹ با هیپوکسمی شدید، زمینه بروز آنسفالوپاتی سمی را دارند.	[۴۶]
کووید-۱۹؛ به زنجیره ۱ بتا هموگلوبین حمله کرده و پورفیرین برای مهار متابولیسم هم انسانی جذب می‌کند.	تجزیه و تحلیل دامنه حفاظت‌شده، مدل‌سازی همسانی و اتصال مولکولی برای مقایسه نقش‌های بیولوژیکی پروتئین‌های متعلق به کرونا ویروس جدید	ویروس کووید-۱۹ با قراردادن سلول‌های ریه در حالت سمی و التهابی و ایجاد نمای گراند گلاس، غالباً با هیپوکسمی همراه است.	[۴۹]
دوره زمانی تغییرات ریه در CT قفسه سینه در طی بهبودی پس از پنومونی ناشی از کرونا ویروس جدید	بررسی تغییر یافته‌های CT قفسه سینه ناشی از پنومونی کووید-۱۹ از تشخیص اولیه تا زمان بهبودی بیمار	بیماران مبتلا به پنومونی کووید-۱۹ به صورت مودی هیپوکسمی یا دیسترس تنفسی را در طول دوره بستری نشان می‌دهند.	[۵۱]
ارتباط بین هیپوکسمی و مرگ و میر در بیماران مبتلا به کووید-۱۹	شناسایی نشانگرهای مرتبط با مرگ بیماران مبتلا به پنومونی مرتبط با بیماری کروناویروس کووید-۱۹ بستری در بیمارستان	هیپوکسمی در نتیجه آسیب ریوی و تنگی نفس ایجاد می‌شود.	[۳۳]
طیف نو ظهور نورولوژی کووید-۱۹؛ یافته‌های بالینی، رادیولوژی و آزمایشگاهی	بررسی تظاهرات اختلالات عصبی جدید در ۴۳ بیمار مبتلا به کووید-۱۹	پیامد اختلالات ناشی از سیستم ایمنی یا التهابی و یا اثرات یک اختلال سیستمیک شدید، می‌تواند هیپوکسمی ایجاد کند.	[۱۳]
پاتوژنز و درمان "طوفان سیتوکین" در کووید ۱۹	بررسی مکانیسم و استراتژی‌های درمانی طوفان سیتوکینی ناشی از ویروس کووید-۱۹	نشت عروقی و ادم آلئولی منجر به هیپوکسمی می‌شود.	[۵۴]
هیپوکسمی در کووید-۱۹: نشانه شدت یا علت پیامدها	بررسی پاتوفیزیولوژی ناشی از پیامدهای کووید-۱۹	هیپوکسمی و تنگی نفس هر دو نشانه درگیری ریه با کرونا ویروس جدید هستند.	[۵۹]
پنومونی کووید-۱۹: درمان‌های تنفسی متفاوت برای فنوتیپ‌های مختلف	بررسی فنوتیپ‌های پنومونی کووید-۱۹ در جهت اعمال پروتکل‌های درمانی	در بین مبتلایان به کووید-۱۹، هیپوکسمی شدید بسته به فنوتیپ L و یا H ویروس، متفاوت بروز می‌کند.	[۵۷]
کووید-۱۹ منجر به ARDS "معمولی" نمی‌شود	بررسی ARDS در بیماران مبتلا به پنومونی کووید-۱۹	بیماران مبتلا به پنومونی، شکل غیر معمول ARDS را نشان می‌دهند. مشخصه اولیه مشاهده شده، تفکیک بین مکانیک ریه نسبتاً خوب حفظ شده و شدت هیپوکسمی است.	[۵۸]
تظاهرات عصبی بیماران مبتلا به کووید-۱۹: مسیرهای بالقوه تهاجم عصبی سارس کووید ۲ از محیط به مغز	بررسی مسیرهای بالقوه تهاجم عصبی کرونا ویروس (کووید-۱۹) به مغز	پاسخ‌های ایمنی در میزبان شامل افزایش ترشح سیتوکین، آسیب بافتی و حساسیت عصبی بالا به کووید-۱۹، به ویژه در شرایط هیپوکسیک ناشی از آسیب ریه است. همچنین ذرات ویروس از طریق حمله به مغز، آن را در معرض هیپوکسمی قرار می‌دهد.	[۶۱]
ویژگی‌های نوروپاتولوژی کووید-۱۹	بررسی یافته‌های نوروپاتولوژی کالبد شکافی بیماران متوفی مبتلا به کووید-۱۹	بررسی هیستوپاتولوژی نمونه‌های مغزی بیماران فوت شده، آسیب هیپوکسیک حاد همراه با آپوپتوز نورون‌های مغزی را نشان داد.	[۶۶]
پاتوفیزیولوژی سارس کووید ۲ در ریه	بررسی پاتوفیزیولوژی سارس کووید ۲ در ریه	شدت هیپوکسمی در بیماران دیابتی کووید-۱۹ بیشتر است.	[۴۷]

[۶۸]	اختلالات زمینه‌ای در طول کووید-۱۹ می‌تواند با تشدید هیپوکسی به سلول‌های میوکارد آسیب برساند.	بررسی تأثیر بیماری زمینه‌ای قلبی - عروقی و آسیب میوکارد بر پیامدهای کشنده در بیماران مبتلا به کووید-۱۹	درگیری‌های قلبی- عروقی از پیامدهای کشنده در بیماران مبتلا به بیماری کووید-۱۹
[۶۹]	مردی ۶۹ ساله با سابقه فشار خون، دیابت و سکنه مغزی دچار نارسایی تنفسی هیپوکسمی شد.	بررسی وضعیت بالینی مرد ۶۹ ساله مبتلا به کووید-۱۹	کواکولوپاتی و آنتی بادی‌های آنتی فسفولیپیدی در بیماران مبتلا به کووید-۱۹
[۷۰]	هیپوکسی در مبتلایان به کووید-۱۹ منجر به آسیب ثانویه سیستم عصبی می‌شود.	بررسی پیامدهای کووید-۱۹ بر سیستم اعصاب مرکزی از زمان انتشار ویروس	کووید-۱۹، سیستم اعصاب مرکزی و مسیرهای ورود
[۷۳]	هیپوکسی به دنبال عفونت کرونا ویروس به سیستم اعصاب مرکزی آسیب می‌رساند.	بررسی مکانیسم‌ها و راه‌های احتمالی ابتلا سیستم اعصاب مرکزی	تأثیر ویروس‌های سارس کووید ۲ بر عملکرد ارگان‌های مختلف به ویژه سیستم عصبی
[۷۵]	هیپوکسمی شدید، ممکن است باعث آسیب مغزی هیپوکسیک شود.	مطالعه بالینی بیماری با ضایعات دو طرفه گلوبوس پالیدوس در شرایط کووید-۱۹	Pearls & Oy-sters: ضایعات دو طرفه گلوبوس پالیدوس در بیمار مبتلا به کووید-۱۹
[۷۷]	هیپوکسی شدید، منجر به آسیب مغزی می‌شود.	بررسی جنبه‌های نورولوژیکی و روانی کووید-۱۹	چالش‌ها و مدیریت تظاهرات نورولوژیکی و روانی در بیماران کووید-۱۹
[۶۲]	نارسایی شدید تنفسی باعث هیپوکسی طولانی مدت می‌شود و بر مغز تأثیر می‌گذارد.	بررسی آسیب و چگونگی آن به سیستم اعصاب مرکزی ناشی از کرونا ویروس (کووید-۱۹) به عنوان ویروسی نوروتروپیک و علائم و عواقب آن	عفونت عصبی ممکن است به پاتوفیزیولوژی و تظاهرات بالینی کووید-۱۹ کمک کند
[۸]	تظاهرات نورولوژیکی غیرمستقیم می‌تواند به دلیل فعال شدن سیستم ایمنی یا آسیب هیپوکسی باشد.	بررسی تظاهرات عصبی و مسیرهای بالقوه مورد استفاده سارس کووید ۲ برای حمله به سیستم اعصاب مرکزی	تأثیر ARS سارس کروناویروس ۲ در سیستم عصبی: پیامدهای کووید-۱۹ در نورودژنراسیون
[۱۱]	مکانیسم پیشنهادی برای تظاهرات عصبی می‌تواند هیپوکسی باشد.	بررسی مکانیسم‌های عصبی احتمالی سیستم عصبی و درگیری ماهیچه‌های اسکلتی و شرایط عصبی ناشی از عفونت کرونا ویروس (کووید-۱۹) و رویکردهای درمانی	سارس کووید ۲ و سیستم عصبی: از پاتوژنز تا تظاهرات بالینی
[۷۹]	هذیان ممکن است یک علامت هیپوکسی در بیماری کووید-۱۹ باشد.	بررسی مشکلات مربوط به بروز هذیان در طول اپیدمی کووید-۱۹	کووید-۱۹: چه چیزی باید در مورد هذیان در ICU در طول پاندمی کووید-۱۹ بدانیم؟
[۸۱]	هیپوکسی و اثرات نامطلوب درمان‌ها می‌تواند منجر به اضطراب و ناراحتی روانی بیشتر شود.	بررسی اپیدمیولوژی، علت شناسی، ویروس شناسی، تشخیص، درمان، پیش آگهی و پیشگیری از بیماری کووید-۱۹	کووید-۱۹: آنچه در مورد بیماری کروناویروس جدید آموخته شده و باید آموخته شود.
[۸۴]	هیپوکسی می‌تواند عامل انسفالوپاتی باشد.	بررسی پاتوفیزیولوژی انسفالوپاتی و انسفالیت مرتبط با سپسیس	انسفالوپاتی مرتبط با سپسیس و انسفالیت سپتیک: به روز رسانی
[۱۵]	یکی از عوارض شایع مشاهده شده در بیماران فوت شده (حدود ۲۰ درصد) ناشی از عفونت کووید-۱۹ انسفالوپاتی هیپوکسیک بود.	تشریح ویژگی‌های بالینی بیماران فوت شده در اثر ابتلا به بیماری کرونا ویروس (کووید-۱۹)	مشخصات بالینی ۱۱۳ متوفی مبتلا به بیماری کرونا ویروس ۲۰۱۹: مطالعه گذشته‌نگر
[۶۳]	بیماران مبتلا ممکن است عوارض نورولوژیکی متأثر از هیپوکسی سیستم اعصاب مرکزی از خود بروز دهند که می‌تواند با بیماری‌های شدیدتری مانند مننژیت، انسفالیت و سکنه مغز همراه باشد.	بررسی نظام‌مند تظاهرات نورولوژیکی و مکانیسم‌های بیماری‌زایی کرونا ویروس (کووید ۱۹)	سارس کووید ۲ و سیستم عصبی: از ویژگی‌های بالینی تا مکانیسم‌های مولکولی
[۸۹]	برخی از بیماران مبتلا در نتیجه هیپوکسی دچار تشنج می‌شوند.	بررسی شواهد مربوط به وقوع و مدیریت تشنج در بیماران مبتلا به عفونت‌های مختلف کرونا ویروس	تشنج‌های مرتبط با عفونت‌های کرونا ویروس
[۹۰]	پنومونی شدید همراه با هیپوکسی در سیستم اعصاب مرکزی که منجر به افزایش متابولیسم بی‌هوازی می‌شود، می‌تواند آسیب نورولوژیکی ایجاد کند.	بررسی وضعیت بیمار مبتلا به عفونت کووید-۱۹ دارای ضایعات دمیلینه کننده	سارس کووید ۲ می‌تواند ضایعات دمیلینه کننده مغز و ستون مهره‌ها القا کند
[۹۴]	هیپوکسی همراه با هیپوپرفیوژن میوکارد می‌تواند موجب آسیب میوکارد و تحریک آریتمی‌های قلبی شود.	بررسی درگیری قلبی- عروقی در کودکان مبتلا به کووید-۱۹	اثر قلبی- عروقی کووید-۱۹ با تمرکز بر کودکان: یک مرور سیستماتیک

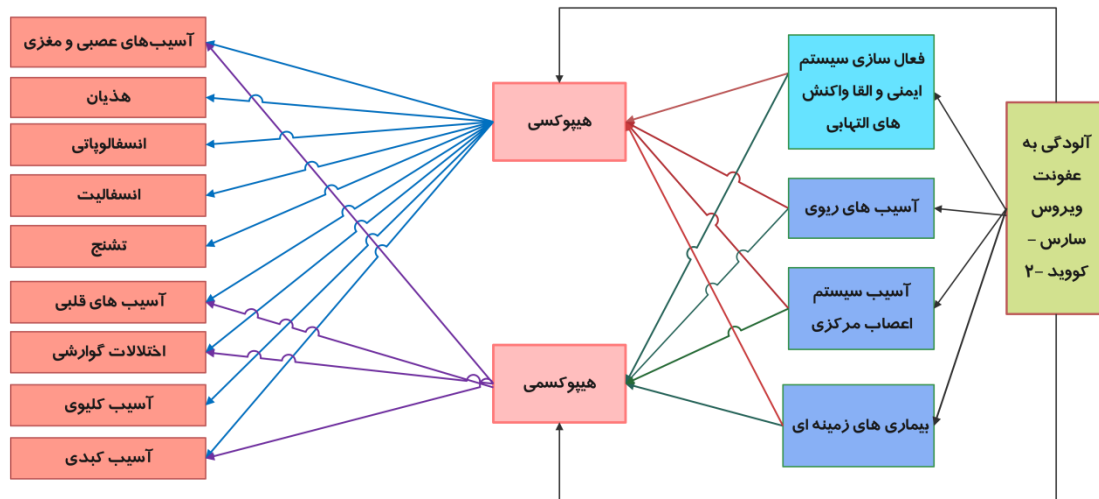
[۹۸]	اختلال عملکرد تنفسی و هیپوکسمی ناشی از کووید-۱۹، منجر به آسیب سلول‌های میوکارد می‌شود.	بررسی آسیب‌های ناشی از سارس کووید ۲ به سیستم قلبی- عروقی و مکانیسم‌های آن در جهت تدوین پروتکل‌های درمان به موقع و مؤثر این بیماران به منظور کاهش مرگ و میر	کووید-۱۹ و سیستم قلبی- عروقی
[۱۰۰]	علل بی‌اشتهایی می‌تواند ناشی از هیپوکسمی باشد. هیپوکسمی طولانی مدت، نکرور سلولی ناشی از هیپوکسمی بافت ممکن است باعث آسیب سلول‌های مخاطی گاسترواینتستینال شود که منجر به زخم و خونریزی می‌شود.	بررسی تظاهرات گاسترواینتستینال و یافته‌های پاتولوژیک بیماران مبتلا به کووید-۱۹	ویژگی‌های گاسترواینتستینال در کووید-۱۹ و احتمال انتقال مدفوعی
[۹۳]	آسیب حاد کلیه می‌تواند با اثرات مستقیم ویروس و هیپوکسمی مرتبط باشد.	بررسی ویژگی‌های اپیدمیولوژیکی و بالینی پنومونی ناشی از کرونا ویروس ۲۰۱۹	ویژگی‌های ۱۳۸ بیمار بستری شده در بیمارستان با پنومونی ناشی از کروناویروس جدید ۲۰۱۹ در ووهان چین
[۱۰۲]	علاوه بر ویروالانس مستقیم سارس کووید ۲، هیپوکسمی نیز از عوامل مؤثر در آسیب حاد کلیه است.	بررسی پاتولوژی بافت کلیه در کالبد شکافی بیماران مبتلا به کووید-۱۹ شدید	بررسی هیستوپاتولوژی کلیه ۲۶ متوفی مبتلا به کووید-۱۹ در چین
[۱۰۴]	آسیب کبدی می‌تواند ناشی از استئاتوز میکرووسکولار، کم آبی شدید و نارسایی حاد تنفسی ناشی از هیپوکسمی باشد.	بررسی عفونت کووید-۱۹ و آسیب کبدی	عفونت کووید-۱۹ و آسیب کبدی؛ ویژگی‌های بالینی، بیومارکرها، مکانیسم‌های بالقوه، درمان و چالش‌های مدیریتی
[۱۰۵]	در مبتلایان به کووید-۱۹، آسیب کبدی ناشی از هیپوکسمی است.	بررسی شیوع، پاتوژنز، پیشگیری و درمان کووید-۱۹ همراه با آسیب کبدی	کووید-۱۹ همراه با آسیب کبدی؛ چالش‌های فعلی و مدیریت
[۱۰۷]	هیپوکسمی ناشی از پنومونی، ممکن است به آسیب کبدی یا حتی نارسایی کبدی کمک کند.	بررسی چالش‌ها و مدیریت آن در آسیب کبدی ناشی از کووید-۱۹	آسیب کبدی در کووید-۱۹؛ مدیریت و چالش‌ها
[۴۳]	عفونت کووید-۱۹، زمانی که بیمار در حالت هیپوکسمیک است، منجر به آسیب کبدی می‌شود.	بررسی آخرین تغییرات هیستوپاتولوژی در ارگان‌های مختلف پس از کالبد شکافی متوفیان مبتلا به کرونا ویروس جدید	مشاهدات هیستوپاتولوژی در کووید-۱۹؛ یک مرور سیستماتیک
[۱۱۲]	آسیب کبدی ممکن است ناشی از آسیب مستقیم ویروس، سپسیس و هیپوکسمی باشد.	بررسی پاتوژن‌های آسیب کبدی متأثر از عفونت کرونا ویروس جدید	عفونت سارس کووید ۲ و پاتوژن‌های کبد

هذیان، انسفالوپاتی، انسفالیت، تشنج و آسیب کلیوی ناشی از هیپوکسمی است (تصویر یک). فرآیند و مراحل بروز علائم بالینی عفونت کرونا ویروس‌ها به عنوان دسته‌ای جداگانه با توجه به مطالعات مرور شده در نظر گرفته شد که در زیر بدان اشاره می‌شود.

نتیجه روند بازبینی و بررسی نشان داد که آسیب‌های ریوی، آسیب سیستم اعصاب مرکزی و بیماری‌های زمینه‌ای از عوامل ایجاد هیپوکسمی و هیپوکسمی هستند. همچنین آسیب‌های مغزی و عصبی، اختلالات گوارشی، آسیب‌های قلبی و آسیب کبدی می‌تواند ناشی از هیپوکسمی و هیپوکسمی باشد، اما



نمودار یک، فلوجارت روند انتخاب مقالات



تصویر یک. علل و پیامدهای هیپوکسی/هیپوکسمی ناشی از کووید ۱۹

با ROS (اکسیژن واکنش پذیر)؛ التهاب شدید ریوی و سیستمیک را از خود نشان می دهند [۴۱،۴۰]. ویژگی های این مرحله می تواند مشابه ARDS باشد که باعث ادم ریوی غیر کاردیوژنیک و هیپوکسی می شود [۴۲،۴۰].

### علل هیپوکسی/هیپوکسمی ناشی از کووید-۱۹

**آسیب ریوی:** یکی از چالش های کووید-۱۹ در مقایسه با سایر عفونت های ویروسی، درگیری زیاد سیستم تنفسی است [۴۳،۴۲]. کرونا ویروس ها اثرات مخربی پس از حمله به بافت ریه دارند و می توانند باعث ایجاد یک سری ضایعات ریوی از جمله هیپوکسی و هیپوکسمی شوند [۴۶،۴۵،۳۳]. عفونت کووید-۱۹ موجب آسیب به پنوموسیت های نوع I و II و ضایعات اندوتلیال ریه می شود و متعاقب آن افزایش ترشح اگزودای (Exudate) غنی از پروتئین در فضای آلوئولی و انعقاد داخل عروقی رخ می دهد که منجر به کاهش سورفکتانت و تبادل گاز می شود [۴۷]؛ همچنین با توجه به نقش ریه ها در تبادل گازها، هیپوکسمی سیستمیک اتفاق می افتد [۴۸]؛ ویروس کووید-۱۹ ممکن است با حمله به هموگلوبین، سلول های ریه را در یک حالت التهابی قرار داده [۴۹] و سپس نمای گراند گلاس [۵۰،۵۱] و کدورت مه آلود را در دو طرف ریه ایجاد کند [۵۲] که این نما غالباً با هیپوکسمی سریع و قابل توجهی همراه است [۴۹]. از طرفی آپوپتوز سلول های اندوتلیال و اپیتلیال به مویرگ های آلوئول آسیب می زند و باعث نشت عروق و ادم آلوئول می شود [۵۳] و در نهایت منجر به هیپوکسی در بدن می شود [۵۴]. علاوه بر آپوپتوز، پنومونی وابسته به کرونا ویروس (کووید-۱۹) می تواند باعث افزایش نفوذپذیری عروق ریوی، افزایش وزن ریه و از بین رفتن بافت هوادهی ریه شود و در نتیجه ARDS که با ارتشاح ریوی همراه است، روی دهد [۵۵]. ARDS با علت ریوی ممکن است بیماران را در معرض هیپوکسی و هیپوکسمی شدیدتر قرار دهد [۵۶،۵۷].

### فرآیند و مراحل بروز علائم بالینی عفونت کرونا ویروس ها:

به طور کلی فرآیند و مراحل بروز علائم بالینی عفونت کرونا ویروس ها به دلیل فعال سازی سیستم ایمنی و القاء واکنش های التهابی است که خود از عوامل مؤثر در ایجاد هیپوکسی و هیپوکسمی است. این مراحل به دلیل مکانیسم های عمل مشابه می توانند به عنوان الگویی برای درک عفونت کووید-۱۹ باشند. مراحل اولیه با تکثیر زیاد ویروس همراه با تب، سرفه و ناراحتی های عمومی در طول چند روز اول مشخص می شود. در مراحل بعدی تب بالا، هیپوکسمی و عوارض ریوی مانند پنومونی بروز می کند و در مراحل بعدی که تقریباً ۲۰ درصد از بیماران مبتلا به عفونت را درگیر می کند که غالباً کشنده است؛ با یک واکنش التهابی شدید در میزبان که اصطلاحاً "طوفان سیتوکینی" نامیده می شود، مشخص می شود [۳۸،۳۷،۱۳]. طوفان سیتوکینی الزاماً مربوط به مرحله خاصی نیست. این واکنش باعث آسیب منتشر آلوئولی، هیپوکسمی شدید و گسترش سپسیس کشنده می شود [۳۷].

با ورود ویروس به سلول میزبان، پاسخ های ایمنی ذاتی ممکن است باعث طوفان سیتوکینی به ویژه در نوع شدید کووید-۱۹ همراه با هیپوکسمی و نارسایی چند ارگانی در مرحله انتهایی شود؛ زیرا در عفونت های ویروسی، آزادسازی نابجای عوامل پیش التهابی به سلول های اپیتلیال عروق و آلوئول ریه آسیب می رساند و منجر به نشت عروق، ادم آلوئول و هیپوکسمی می شود [۳۹،۱۴].

در ضمن تعداد اندکی از بیماران مبتلا به کرونا ویروس (کووید-۱۹) دچار شدیدترین مرحله بیماری می شوند و به دلیل افزایش چندین نشانگرهای التهابی مانند IL-1 $\beta$ ، IL-2، IL-6، IL-7، IL-8، GM-CSF و D-dimer، پروتئین واکنشی C، فاکتور نکروز توموری آلفا، پروتئین التهابی ماکروفاژ ۱-آلفا، فریتین و کموکین هایی مانند CCL2، CCL-5، IP-10 و CCL3 همراه



پاسخ‌های التهابی سیستمیک، پلاک کرونر و هیپوکسی تشدید شود و به سلول‌های قلبی آسیب بیشتری برساند و خطر مرگ ایجاد نماید [۶۸]. Zhang و همکاران (۲۰۲۰) نیز به بررسی وضعیت بالینی مردی ۶۹ ساله با سابقه فشار خون، دیابت و سکنه مغزی پرداختند که به دنبال ابتلا به کووید-۱۹ درگیر نارسایی تنفسی هیپوکسمی شده بود [۶۹].

### پیامدهای هیپوکسی/هیپوکسمی ناشی از کووید-۱۹

**آسیب‌های مغزی و عصبی:** مسیر اعصاب بویایی [۷۱،۷۰]، اعصاب محیطی [۷۲،۷۰]، آنزیم مبدل آنژیوتانسین دو (Angiotensin Converting Enzyme II (ACE2)) [۷۰،۷۳]، تهاجم سلولی [۷۴]، مسیر گردش خون [۷۰] و گیرنده‌های ACE [۷۵]، از بارزترین مسیرها برای ورود کووید-۱۹ به سیستم اعصاب مرکزی هستند. ویروس پس از ورود، می‌تواند به بافت عصبی آسیب برساند و منجر به آسیب مغزی هیپوکسیک و آسیب ناشی از سیستم ایمنی شود [۷۵،۷۰]. این هیپوکسی مغزی همراه با ایجاد متابولیسم بی‌هوازی متعاقباً ممکن است باعث گشاد شدن عروق مغزی، اِدِم سلول‌های مغزی، اِدِم بینابینی، هیدروسفالی انسدادی، افزایش فشار داخل جمجمه، ممانعت از جریان خون مغزی و سردرد به دلیل ایسکمی و احتقان، خواب آلودگی، اِدِم ملتحمه بولبار، کما [۶۰]، سکنه حاد ایسکمیک، تشنج، فعال‌سازی میکروگلیا و التهاب سیستمیک شود [۷۶]. کووید-۱۹ می‌تواند یک سندرم طوفان سیتوکینی همراه با افزایش سطح [۷۷] D-dimer، کاهش پلاکت [۷۸] و هیپوکسی ایجاد کند که هیپوکسی خود ممکن است باعث حساسیت عروقی مغزی شود [۷۷]. عفونت مستقیم سیستم اعصاب مرکزی ناشی از کووید-۱۹ همراه با التهاب سیستمیک، سد خونی مغزی را به خطر می‌اندازد و باعث ایجاد یک واکنش نورو التهابی شدید می‌شود که با آسترگلیوز واکنشی و فعال شدن میکروگلیا ظاهر می‌شود. التهاب عصبی همراه با هیپوکسی طولانی مدت ممکن است باعث پیشرفت ویژگی‌های عصبی روانی و اختلالات شناختی حاد و مزمن شود. از این رو جنبه‌های عصبی و روان‌پزشکی حمله ویروسی باید در طراحی استراتژی‌های درمانی و برای الگوهای توانبخشی در نظر گرفته شود [۶۲]. همچنین در تعدادی از بیماران بستری در بخش مراقبت‌های ویژه دارای هیپوکسمی برخی ناهنجاری‌های عصب روان‌شناختی قابل تشخیص بود [۶۰]، در بررسی هیستوپاتولوژی نمونه‌های مغزی متوفیان نیز آسیب هیپوکسیک حاد در مخ و مخچه همراه با از دست دادن نورون‌ها در قشر مخ، هیپوکامپ و لایه سلولی پورکنز مخچه مشاهده شده است [۶۶] که احتمالاً موارد زیادی از تظاهرات عصبی با منشأ کرونا ویروس (کووید-۱۹)، غیر مستقیم بوده و می‌تواند به دلیل فعال‌سازی سیستم ایمنی یا آسیب هیپوکسی و هیپوکسمی قلمداد شود [۸۰،۸۱].

گاتینونی و همکاران (۲۰۲۰) با ارائه فرضیه‌ای، برای فرم‌های مختلف پنومونی کووید-۱۹ دو نوع فنوتیپ L و H پیشنهاد داده‌اند. این فنوتیپ‌ها از نظر الاستانس ریه، نسبت تهویه به پرفیوژن، شنت راست به چپ و قابلیت جذب ریه با هم متفاوت هستند، نوع L با الاستانس پایین، نسبت تهویه به پرفیوژن پایین، وزن کم ریه و کمپلانس بالا و نوع H با الاستانس بالا، شنت از راست به چپ بالا، وزن بالای ریه و کمپلانس پایین مشخص می‌شود [۵۸] و ARDS را از خود بروز می‌دهند؛ اما هیپوکسی در فنوتیپ نوع H شدیدتر است [۵۹،۵۷]. همچنین به دلیل پیشرفت بیماری و زمانی که ریه به دلیل تهویه با حجم زیاد در طول تنفس خودبه‌خودی بیش از حد متورم می‌شود، نوع L می‌تواند به نوع H تبدیل شود [۵۸].

**آسیب سیستم اعصاب مرکزی:** مغز و ریه‌ها رابطه تنگاتنگی با هم دارند، به طوری که روند بیماری در یکی احتمالاً باعث عوارض در دیگری می‌شود [۶۰]. مراکز تنفسی و قلبی-عروقی در ساقه مغز از اهداف بالقوه کرونا ویروس کووید-۱۹ است [۶۱،۶۲] و مرگ سلول‌های عصبی در این مراکز ممکن است عامل اصلی مشکلات تنفسی یا قلبی-عروقی باشد [۱۱]. معمولاً نارسایی‌های تنفسی با منشأ عصبی از طریق کاهش میزان تهویه دقیقه‌ای، هیپوکسی و سطح بالای CO<sub>2</sub> مشخص می‌شوند [۶۳]. در ضمن مکانیسم‌های احتمالی عفونت کرونا ویروس (کووید-۱۹)؛ حمله مستقیم به سیستم عصبی [۶۴]، التهاب عصبی [۶۵]، پاسخ خود ایمنی ایجاد شده پس از ورود ویروس، انعقادپذیری بیش از حد و آسیب متابولیک یا هیپوکسیک است [۱۱] که در بررسی هیستوپاتولوژی نمونه‌های مغزی ۱۸ بیمار که صفر تا ۳۲ روز پس از شروع علائم کووید-۱۹ فوت شده بودند، تغییرات هیپوکسیک مشاهده شده است [۶۶]. همانگونه که گفته شد، ویروس باعث ایجاد واکنش التهابی آلوئولار و میان بافتی در ریه‌ها می‌شود [۶۷] و زمینه تبادل ضعیف گاز آلوئولی را ایجاد می‌نماید؛ این به نوبه خود ممکن است منجر به آسیب هیپوکسیک در سیستم اعصاب مرکزی شود و متابولیسم بی‌هوازی در سلول‌های مغز را افزایش دهد [۶۰].

**بیماری‌های زمینه‌ای:** در افراد دیابتی، آسیب بیش از حد سلول‌های آلوئولار نوع II ناشی از کرونا ویروس (کووید-۱۹)، به شدت تولید و ترشح سورفکتانت در فضای آلوئولی را کاهش می‌دهد که باعث آتلکتازی، هیپوکسمی، فیبروز ریه، اِدِم، اختلال در بازسازی و در نهایت منجر به نارسایی تنفسی می‌شود؛ از این رو شیوع و شدت هیپوکسمی و پنومونی در بیماران دیابتی مبتلا به کووید-۱۹ بیشتر است [۴۱].

همچنین عفونت کووید-۱۹ در بیماران مبتلا به بیماری‌های قلبی-عروقی مانند فشار خون بالا، بیماری عروق کرونر و کاردیومیوپاتی می‌تواند از طریق آسیب مستقیم توسط ویروس،

**هذیان:** هذیان یک اختلال حاد سیستم اعصاب مرکزی است که ممکن است یک علامت بروز و گسترش عفونت به سیستم اعصاب مرکزی با واسطه مکانیسم‌های عصبی تهاجمی ویروس کرونا و یا هیپوکسی همراه با نارسایی تنفسی شدید باشد [۷۹]. هذیان، نقایص شناختی و ناهنجاری‌های رفتاری ناشی از التهاب سیستمیک همراه با هیپوکسی طولانی مدت باعث التهاب عصبی دائمی و کنترل نشده می‌شود که به نوبه خود عامل آسیب به هیپوکامپ و نواحی از قشر مغز که مسئول عملکردهای شناختی و تغییرات رفتاری است، می‌شود [۵۰]. از نظر پاتوفیزیولوژی، علل هذیان را آسیب‌هایی مانند آسیب مغزی، خونریزی، هیپوکسی، داروها و یا اختلال در عملکردهای معمول سازگار با فشارهای حاد سیستمیک مانند عفونت یا تروما بیان می‌نمایند [۸۰، ۸۱].

**انسفالوپاتی:** انسفالوپاتی یک فرآیند پاتوبیولوژی مغزی به سرعت در حال پیشرفت است که به صورت تغییر در شخصیت، رفتار، شناخت، سطح هوشیاری، تشنج، هذیان و کما ظاهر می‌شود [۸۲]. انسفالوپاتی سپتیک که به عنوان انسفالیت حاد نیز شناخته می‌شود، به نوعی سندرم اختلال عملکرد برگشت‌پذیر مغز ناشی از عواملی مانند بیماری‌های سیستمیک، اختلالات متابولیکی و هیپوکسی در طی فرآیند عفونت حاد اشاره دارد [۸۳-۸۵] که عفونت‌های حاد ویروسی از جمله عفونت تنفسی با منشا کرونا ویروس نیز می‌تواند یکی از دلایل مهم این بیماری قلمداد شود [۴۰]. بیماران مبتلا به کووید-۱۹ که اغلب از هیپوکسی و ویرمی (Viremia) شدید رنج می‌برند، احتمال بروز انسفالوپاتی سمی در آنها وجود دارد [۸۶]. در بیماران مبتلا به انسفالوپاتی مرتبط با کووید-۱۹ که التهاب مغزی در آنها ثابت نشده است [۸۷]، عواملی از جمله؛ عفونت سیستمیک، اختلال متابولیک، انسفالوپاتی‌های متابولیک ارثی، سموم، هیپوکسی، تروما، واسکولیت، عفونت سیستم اعصاب مرکزی [۸۸] و داروها [۸۷] به عنوان دلایل ایجاد آن در نظر گرفته می‌شود. انسفالوپاتی سپتیک شایع‌ترین نوع این بیماری است که پاتوفیزیولوژی آن شامل هیپوکسی ناشی از شوک و اختلال در گردش خون، از بین رفتن یک پارچگی سد خونی مغزی و التهاب عصبی ناشی از فعال سازی اندوتلیال و میکروگلیال توسط عوامل پیش التهابی است [۸۵]. چن و همکاران (۲۰۲۰) در مطالعه‌ی موردی، انسفالوپاتی ناشی از هیپوکسی در متوفیان مبتلا به کووید-۱۹ را تأیید کرده‌اند [۱۵].

**انسفالیت:** بر اساس شواهد موجود، کرونا ویروس (کووید-۱۹) باید در الگوریتم تشخیص افتراقی انسفالیت ویروسی گنجانده شود. علائم معمول تب، سردرد، تشنج، اختلالات رفتاری و تغییر سطح هوشیاری است. در این بیماران، تشخیص زودهنگام برای افزایش میزان بقا از اهمیت ویژه‌ای برخوردار است [۱۰۶۳]؛ به ویژه در کسانی که پنومونی و هیپوکسی شدید دارند [۶۳].

**تشنج:** تشنج نوعی فعالیت غیر طبیعی مغز است که علت آن می‌تواند هیپوکسی، تب (در کودکان)، اختلالات متابولیکی و غیره باشد. در شرایط عفونت کووید-۱۹؛ هیپوکسی ناشی از آسیب ریه منجر به حساسیت عصبی شدید می‌شود که می‌توان انتظار داشت بیماران مبتلا به کووید-۱۹ در نتیجه هیپوکسی، اختلالات متابولیکی و الکترولیتی شدید یا نارسایی چند ارگانیک، دچار تشنج حاد شوند [۸۹]. شواهد نشان می‌دهد که کووید-۱۹ می‌تواند هیپوکسی سیستم اعصاب مرکزی را القا کند که خود منجر به افزایش متابولیسم بی‌هوازی مورد نیاز برای ایجاد آسیب‌های عصبی مانند اختلال دمیالینه شدن گردد، از طرفی اختلال عصبی ناگهانی همراه با تشنج در بیماران کووید-۱۹ ممکن است مرتبط با درگیری سیستم اعصاب مرکزی و ضایعات دمیالینه کننده پایدار باشد [۹۰]. بنابراین باید آمادگی لازم برای درمان مناسب تشنج در بیماران مبتلا به کووید-۱۹ قبل از ایجاد شرایط بحرانی برای جلوگیری از مسمومیت عصبی هیپوکسی و صدمات سیستم اعصاب مرکزی وجود داشته باشد [۸۹]؛ زیرا در یک بیمار مبتلا به کووید-۱۹ بستری شده، تشنج گزارش شده است [۹۰].

**آسیب‌های قلبی:** آریتمی و ایست ناگهانی قلب از تظاهرات رایج کووید-۱۹ است [۹۱]. گزارش شده است که تپش قلب اصلی‌ترین علائم کووید-۱۹ در بیماران بدون تب و سرفه است [۹۱، ۹۲]. در مطالعه‌ی موردی در وهان چین، وجود آریتمی قلبی در تعدادی از بیماران مبتلا به کووید-۱۹ مشاهده شده است [۹۳]، همچنین مطالعه دیگری در وهان نشان داد که کسانی که دارای سطح بالایی از تروپونین T و I بودند، نسبت به کسانی که سطح نرمال تروپونین T و I داشتند، بیشتر در معرض آریتمی‌های بدخیم مانند تاکی کاردی بطنی و فیبریلاسیون قرار داشتند [۶۸]. در همین رابطه گفته شده است که هیپوکسی و عدم تعادل الکترولیت در مرحله حاد کووید-۱۹ شدید می‌تواند آریتمی‌های قلبی را تحریک کند [۹۴]. همچنین میوکاردیت نیز نوعی بیماری التهابی میوکارد است که با معیارهای بافت‌شناسی، ایمونولوژی و ایمنی هیستوشیمیایی تشخیص داده می‌شود و بیشتر توسط عوامل عفونی، واسط‌گرهای ایمنی و یا سمی ایجاد می‌شود [۹۵]. گزارش شده است که کووید-۱۹ ممکن است بتواند در ایجاد میوکاردیت نقش داشته باشد [۹۴، ۹۶ و ۹۷]. مکانیسم آسیب حاد میوکارد ناشی از عفونت کووید-۱۹ ممکن است مربوط به ACE2 که در سیستم قلبی-عروقی نیز بیان می‌شود، باشد؛ مسیرهای سیگنالینگ مربوط به ACE2 ممکن است در آسیب رساندن به بافت قلب نقش داشته باشد [۹۸]. دیگر مکانیسم‌های پیشنهادی آسیب میوکارد توسط کووید-۱۹؛ پاسخ‌های التهابی ثانویه به شکل طوفان سیتوکینی با پاسخ ناموزون توسط سلول‌های T Helper نوع یک و دو، هیپوکسمی [۹۶، ۹۸]، اختلال عملکرد تنفسی و هیپوکسی شدید

## بحث

هدف از انجام این مطالعه مروری روایتی، بررسی علل و پیامدهای هیپوکسی/هیپوکسمی ناشی از کووید-۱۹ بود. در زمینه بروز هیپوکسی و هیپوکسمی به دنبال آلودگی به عفونت ویروسی سارس کووید ۲ در مطالعات مطرح شده، عوامل مختلفی بیان شده است (تصویر دو). "نتایج مرور مطالعات مبین این است که بروز علائم بالینی عفونت کرونا ویروس‌ها به دلیل فعال‌سازی سیستم ایمنی و القاء واکنش‌های التهابی، در ایجاد هیپوکسی و هیپوکسمی مؤثر است در مطالعه‌ای که جهت بررسی پاسخ‌های فنوتیپی ماکروفاژها به هیپوکسی در حالات مختلف بیماری و پیامدهای آن انجام شد، نشان داد در ریزمحیط‌های التهابی مانند بافت‌های مختلف ملتهب و آسیب دیده از جمله تومورهای بدخیم، پلاک‌های آترواسکلروتیک، انفارکتوس میوکارد، سینه‌پویتی مفصل مبتلا به آرتریت روماتوئید، زخم‌های بهبود یافته و محل‌های عفونت باکتریایی که بسیار کم اکسیژن هستند، هیپوکسی یکی از ویژگی‌های برجسته و بارز این نواحی است. این نواحی زمانی شکل می‌گیرند که جریان خون مسدود شده باشد و یا نتواند با افزایش و یا نفوذ سلول‌های التهابی در یک ناحیه خاص همگام شود. ماکروفاژها که معمولاً در تمام بافت‌های بدن وجود دارند، به محافظت در برابر عوامل بیماری‌زای مهاجم کمک می‌کنند و گردش سلولی طبیعی و بازسازی بافت را تنظیم می‌نمایند، اما کمبود اکسیژن بر آنها و نوتروفیل‌ها می‌تواند تأثیر بگذارد [۱۱۵، ۱۱۶].

همچنین "یکی از عواملی که در مقالات به آن اشاره شده است، ایجاد آسیب‌های ریوی ناشی از عفونت ویروسی است که می‌تواند هیپوکسی و هیپوکسمی را ایجاد نماید". هم راستا با یافته مطالعه حاضر، در مطالعه گیلبرت و همکاران (۲۰۰۹) بحث شده است که آتلکتنازی ممکن است هیپوکسمی را از طریق شنت تشدید کند و بیمار ممکن است مستعد پنومونی شود [۱۱۷]، بهارگاوا و وندت (۲۰۱۲) نیز بیان می‌دارند که ARDS و آسیب حاد ریه منجر به ادم ریوی با نفوذپذیری بالا می‌شود که باعث نارسایی تنفسی هیپوکسیک می‌شود [۱۱۸]. "از دیگر عوامل ایجادکننده هیپوکسی و هیپوکسمی به دنبال عفونت کرونا ویروس جدید آسیب سیستم اعصاب مرکزی است". نتایج مطالعه فنگ و همکاران (۲۰۱۲) مبین این است که هیپوکسی اغلب در بیماران مبتلا به آسیب مغزی رخ می‌دهد [۱۱۹]. همچنین در مطالعه دیگری نیز هیپوکسمی پس از آسیب مغزی تأیید شده است [۱۲۰]. مطالعه اپیدمیولوژی جنتلمن و جنت (۱۹۹۰) نشان داده است که تا ۴۴ درصد از بیماران دچار آسیب مغزی مورد مطالعه، هیپوکسی را تجربه می‌کنند [۱۲۱]. همچنین "یافته‌های این پژوهش نشان داد که بیماران مبتلا به کووید-۱۹ دارای اختلالات زمینه‌ای، بیشتر در معرض هیپوکسی و هیپوکسمی هستند". در همین رابطه مطالعه تاروونن و

ناشی از پنومونی [۹۴]، پاسخ ایمنی میزبان [۹۷] و عوارض جانبی درمان عفونت ناشی از کووید-۱۹ است [۹۹].

**اختلالات گوارشی:** ارزشیابی اینکه آیا علائم گوارشی نتایج اولیه یا ثانویه عفونت کووید-۱۹ در بیماران است، دشوار است؛ هیپوکسمی طولانی مدت و نکرور سلولی ناشی از هیپوکسی بافت ممکن است باعث آسیب به سلول‌های مخاطی دستگاه گوارش و در نهایت منجر به زخم و خونریزی در آن شود. از طرفی ذکر شده است که در بیماران کووید-۱۹ بی‌اشتهایی شایع‌ترین علامت گوارشی است. این ممکن است با وضعیت التهابی، هیپوکسی، آسیب عملکرد کبد، افسردگی یا واکنش‌های جانبی به داروها قابل توجه باشد [۱۰۰].

**آسیب کلیوی:** آسیب حاد کلیه می‌تواند مربوط به اثرات مستقیم ویروس بر کلیه [۹۳، ۱۰۱] و یا آسیب‌های ثانویه به ویژه؛ هیپوکسی سیستمیک، انعقاد غیرطبیعی، طوفان‌های سیتوکینی، عفونت ثانویه با باکتری‌ها، ویروس‌های دیگر، قارچ‌ها و سمیت کلیوی وابسته به دارو باشد [۱۰۲].

**آسیب کبدی:** گزارش شده است که بیش از نیمی از بیماران مبتلا به کووید-۱۹ دچار آسیب کبدی شده‌اند [۱۰۵-۱۰۳]. عملکرد غیر طبیعی آن همچون افزایش آلانین آمینوترانسفراز، هیپوآلبومینمی شدید و بالا بودن گاما گلوتامیل ترانسفراز با آزمایشات مشخص شده است [۱۰۸-۱۰۶] که یکی از عوامل تعیین‌کننده آسیب کبدی، سنجش آنزیم‌های کبدی است [۱۰۹، ۱۱۰]. این احتمال وجود دارد که آسیب کبدی در بیماران مذکور ناشی از عواملی همچون؛ آسیب مستقیم ویروسی، آسیب کبدی ناشی از دارو [۱۱۱]، سابقه بیماری کبدی، پیامد غیرمستقیم آسیب ویروسی به سیستم‌هایی مانند قلبی، ریوی و هموستازی، پاسخ التهابی، سپسیس و هیپوکسی است [۳۷، ۱۱۲]. همچنین در نمونه‌های کبدی از بیماران آلوده‌ی مورد بررسی، استئاتوز عروقی با فعالیت خفیف لوبولار و پورتال گزارش شده است [۱۱۳] که ممکن است آسیب‌هایی که بر عملکرد کبد تأثیرگذار هستند، ناشی از هیپوکسی و شوک باشد [۱۰۳]. به طور کلی می‌توان بیان کرد که از نظر هیستوپاتولوژی، از دست دادن آرایش کلی بافت کبد، ایجاد فضاهای غیر طبیعی بین سلول‌های کبدی و سلول‌های التهابی در فضای پورت می‌تواند مبین آسیب بافت کبد باشد [۱۱۴]. در ضمن التهاب ناشی از سیستم ایمنی، مانند طوفان سیتوکینی، هیپوکسی، هیپوکسمی مرتبط با پنومونی ممکن است به آسیب کبدی و یا حتی به نارسایی کبدی کمک کند [۱۰۵، ۱۰۴، ۱۰۷]. همچنین سپسیس شدت بیماری کووید-۱۹ را پیچیده‌تر می‌کند و می‌تواند به عنوان عاملی مؤثر بر هیپوکسی کبدی مورد توجه قرار گیرد [۱۱۲].

همکاران (۲۰۲۱) نشان می‌دهد که دیابت بارداری حساسیت جنین به هیپوکسی داخل رحمی و خطر هیپوکسی جنین در طول زایمان را افزایش می‌دهد که این امر اثرات کوتاه مدت و بلند مدتی بر جنین و نوزاد تازه متولد شده دارد و در بدترین حالت می‌تواند منجر به آسیب مغزی و مرگ جنین شود [۱۲۲]. مطالعه ترامو و همکاران (۲۰۱۳) نیز هیپوکسی مزمن داخل رحمی ناشی از دیابت مادر را محتمل‌ترین علت مرده‌زایی در هفته‌های آخر بارداری قلمداد می‌کند و بیان می‌دارد که هیپرگلیسمی و هیپرانسولینمی به طور مستقل می‌توانند با افزایش مصرف اکسیژن جنین باعث هیپوکسی مزمن جنین شوند [۱۲۳]. فلور و مارتین (۲۰۲۰) در مطالعه‌ای تحت عنوان مدیریت هیپوکسمی در بیمار بدحال تأکید می‌نمایند که جهت مدیریت هیپوکسمی در بیماران بدحال مراجعه کننده به مراکز درمانی، بررسی سوابق پزشکی قبلی این بیماران در زمینه ابتلا به بیماریهای زمینه‌ای بسیار مهم است [۱۲۴]. همچنین سوئسون (۲۰۲۰) بیان کرد که اختلال عملکرد عروقی ناشی از ارتفاع ممکن است مشابه آنچه در ساکنان مناطق پست با بیماری‌های قلبی ریوی که باعث هیپوکسمی شریانی و هیپوکسی بافتی می‌شود، مشاهده شود [۱۲۵].

به هر ترتیب استفاده از اکسیژن توسط سلول‌ها و بافت‌ها یک جنبه ضروری از ردوکس (فرآیند همزمان اکسیداسیون- احیا (Redox)) پایه سلول‌ها و بافت‌ها قلمداد می‌شود [۱۲۶]. در پستانداران برای حفظ هومئوستاز اکسیژن، یک شبکه فیزیولوژیکی پیچیده در سطح بافت ایجاد شده که شامل جذب، اتصال، انتقال و تحویل اکسیژن است [۱۲۷]. در بیماران مبتلا به کووید-۱۹، ظرفیت حمل اکسیژن تحت تأثیر قرار می‌گیرد و پارامترهای اکسیژن‌رسانی ( $PaO_2$ ,  $SaO_2$ ,  $SVO_2$ ) نسبت به افراد سالم کاهش می‌یابد، در این افراد ROS به عنوان تابعی از کاهش تنش اکسیژن تولید می‌شود و مانع از هیدروکسیل شدن و باعث تخریب عامل القای هیپوکسی (HIF-1a) می‌شود [۱۲۸]. در افراد سالم عامل HIF-1a در شرایط هیپوکسی فعال می‌شود، این عامل در بیان بسیاری از ژن‌هایی که باعث سازش سلول به شرایط هیپوکسی می‌شوند، نقش دارد [۱۲۹].

همچنین یافته‌های این مطالعه نشان داد که هیپوکسی و هیپوکسمی می‌تواند پیامدهایی به دنبال عفونت کرونا ویروس (کووید-۱۹) برای فرد بیمار ایجاد نماید (تصویر یک). "یکی از پیامدهای هیپوکسی و هیپوکسمی ناشی از انتشار ویروس ایجاد آسیب‌های عصبی و مغزی است". در مطالعه موکاندالا و همکاران (۲۰۱۶) با عنوان "اثرات هیپوکسی و التهاب بر سیگنال دهی سیناپسی در سیستم اعصاب مرکزی" اشاره شده که دوره‌های حاد هیپوکسی باعث کاهش فعالیت سیناپسی در بسیاری از نواحی مغز و قرار گرفتن طولانی مدت در معرض هیپوکسی منجر به از دست دادن نورون‌ها و مرگ

می‌شود [۱۳۰]. کاور و لینگ (۲۰۰۹) بیان می‌دارند که هیپوکسی-ایسکمی عاملی مهم در ایجاد اختلالات عصبی در نوزادان نارس است [۱۳۱]. همچنین در نمونه‌های مورد مطالعه توسط ون‌درپست و همکاران (۲۰۰۲)، اثرات هیپوکسمی بر عملکرد سیستم اعصاب مرکزی مشاهده شده است [۱۳۲]. شواهد دیگری نشان می‌دهد که زنان در سنین باروری به طور فزاینده‌ای در معرض عوامل خطرزای محیطی مختلف از جمله هیپوکسی هستند. اختلال در تأمین اکسیژن در طول دوره پری‌ناتال ممکن است بر عملکرد نورون‌ها تأثیر بگذارد و باعث مرگ سلولی و یا نقایص عصبی مختلفی شود [۱۳۳]. "پیامد دیگر هیپوکسی و هیپوکسمی، ایجاد آسیب‌های قلبی است". همسو با این یافته، لیو و همکاران (۲۰۲۰) هیپوکسی را عامل بسیاری از بیماری‌های قلبی عروقی از جمله آترواسکلروز، فشار خون ریوی و نارسایی قلبی می‌دانند و ابراز می‌دارند که محل اصلی آسیب هیپوکسیک در بدن انسان، میتوکندری است، جایی که اکسیژن به عنوان گیرنده نهایی الکترون در فرآیند فسفوریلاسیون اکسیداتیو عمل می‌کند. ژن‌های پایین‌دست HIF از تعدیل‌کننده‌های حیاتی مسیرهای سیگنالینگ مرتبط با قلب و عروق هستند [۱۳۴]. "از دیگر پیامدهای هیپوکسی و هیپوکسمی منتج از یافته‌های مطالعه حاضر ایجاد اختلالات گوارشی است". در همین رابطه در مطالعه‌ای با موضوع "اثرات هیپوکسمی بر جریان خون دستگاه گوارش"، نتیجه گرفته شده است که هیپوکسمی شدید منجر به کاهش جریان خون دستگاه گوارش، اکسیژن رسانی بافتی و تغییر الگوی تخلیه معده می‌شود [۱۳۵]. برنشتاین و همکاران (۱۹۹۲) در مطالعه‌ای که انجام داده‌اند به این نتیجه دست یافته‌اند که هیپوکسمی مزمن در دوران نوزادی با کاهش فعالیت لاکتاز روده همراه است که ممکن است منجر به کاهش ظرفیت جذب کربوهیدرات‌های غذایی شود. تغییرات در عملکرد روده ممکن است به نارسایی رشد ناشی از هیپوکسمی مزمن کمک کند [۱۳۶]. در ضمن "نتایج این مطالعه نشان داد که آسیب کبدی از پیامدهای هیپوکسی و هیپوکسمی است." هم‌سو با این مطالعه، کای و همکاران (۲۰۲۱) بیان داشته‌اند که هیپوکسی عامل فیروز کبدی است [۱۳۷]. همچنین نشان داده شده است که هیپوکسی در پاتونژ بیماری‌های کبدی نقش دارد [۱۳۸]. اضافه می‌شود، آسیب کبدی هیپوکسیک که به عنوان هپاتیت هیپوکسیک نیز شناخته می‌شود؛ به دلیل جذب ناکافی اکسیژن توسط سلول‌های کبدی مرکز لوبولار و در نتیجه نکروز است. شایع‌ترین علت آن، پرفیوژن ناکافی کبدی در شرایط احتقان غیرفعال کبد یا بیماری مزمن کبدی است. با این حال، عوامل دیگری مانند؛ هیپوکسمی، هیپوکسی، استخراج ناکافی اکسیژن توسط سلول‌های کبدی و افزایش نیازهای متابولیک هم می‌توانند به آسیب کبدی هیپوکسیک کمک کنند [۱۳۹].

سیتوکینی و نارسایی تنفسی با منشأ عصبی منجر به ایجاد هیپوکسی/هیپوکسمی می‌شود. هیپوکسی/هیپوکسمی - احتمالاً به علت برقرار شدن متابولیسم بی-هوازی - می‌تواند مسئول آسیب‌های مستقیم و غیر مستقیم مانند سکنه مغزی، افزایش سطح D-dimer، حساسیت عروقی، اختلالات عصب روان‌شناختی، مرگ نوروها در بخش‌هایی از مغز، آریتمی، میوکاردیت، نکروز سلول‌های دستگاه گوارش و نارسایی کبدی باشد. به هر صورت باید در جهت افزایش سطح اکسیژن بدن، دستگاه‌های تهویه مکانیکی در اختیار بیماران قرار گیرد که البته آسیب ثانویه ناشی از تهویه مکانیکی یا اکسیژن درمانی دور از ذهن نیست، لذا همزمان با درمان بایستی به عوارض آن توجه و مورد درمان قرار گیرد. البته تشخیص زود هنگام عوارض کاهش اکسیژن و عوامل همراه آن برای افزایش بقا از اهمیت ویژه‌ای برخوردار است. همچنین بررسی شاخص‌های التهابی و ایمنی در مبتلایان، ممکن است به شناسایی زود هنگام بروز هیپوکسی و هیپوکسمی کمک کند. با توجه به اینکه قبل از همه‌گیری اخیر، جهان شاهد اپیدمی‌های ویروسی مرگبار دیگری در دهه‌های گذشته نیز بوده است، لذا توجه مضاعف مراکز تحقیقاتی در جهت کاوش‌های علمی در زمینه بیماری‌های واگیردار هم‌راستا با مطالعات حوزه بیماری‌های غیر واگیردار امری ضروری است؛ بدین سبب مطالعات بیشتر ویروسی، شناخت مخازن حیوانی شیوع، منشأ اصلی بیماری، ماهیت آن و حوزه بالینی امری ضروری به نظر می‌رسد. با توجه به کشف و تولید واکسن؛ تزریق و تکمیل دوزهای واکسن و نیز تأمین واکسن مورد نیاز کشورهای فقیر جهان که تاکنون نتوانسته‌اند جمعیت خود را واکسینه نمایند، می‌تواند از ظهور و بروز وضعیت‌های نگران‌کننده در جهان جلوگیری نماید.

**تشکر و قدرانی:** از شما سروقامتان جبهه سلامت که با لباس سفید رزم‌تان تا پای جان ایستادید تا فرشته رحمت بیمار شوید، تقدیر و تشکر می‌نماید. این مقاله حاصل مرور و جمع‌بندی نتایج ۴۲ مقاله بین سال‌های ۲۰۱۹ و ۲۰۲۲ است.

**تعارض منافع:** هیچ تضاد منافی در خصوص مقاله حاضر وجود ندارد.

### منابع

1. Petrosillo N, Viceconte G, Ergonul O, Ippolito G, Petersen E. COVID-19, SARS and MERS: are they closely related? Clin Microbiol Infect. 2020;26(6):729-34.
2. Li J, Huang DQ, Zou B, Yang H, Hui WZ, Rui F, et al. Epidemiology of COVID-19: A systematic review and meta-analysis of clinical characteristics, risk factors, and outcomes. J Med Virol. 2021;93(3):1449-58.

همچنین "مطالعات بررسی شده در پژوهش حاضر نشان داد که هذیان، انسفالوپاتی، انسفالیت و تشنج می‌تواند پیامد هیپوکسی در فرد مبتلا به کرونا ویروس (کووید-۱۹) باشد". در همین راستا میلر و همکاران (۲۰۰۸) طی مطالعه‌ای دریافتند که هیپوکسی عامل هذیان در بیماران مسن بستری شده در بیمارستان است [۱۴۰]. گیلامونگی و همکاران (۲۰۱۱) نیز هذیان را به دنبال رویداد هیپوکسی در بدن تأیید کرده‌اند [۱۴۱]. همچنین بیان شده است که ۳۰ درصد از موارد انسفالوپاتی نوزادان در کشورهای توسعه‌یافته و ۶۰ درصد در کشورهای در حال رشد به دلیل هیپوکسیک-ایسکمی در هنگام زایمان است [۱۴۲]، کندی (۱۹۹۵) در مطالعه‌ای با عنوان "انسفالیت حاد ویروسی در دوران کودکی" هیپوکسی را عامل انسفالیت قلمداد می‌کند [۱۴۳]. گیلام کراکتر و کارتر (۲۰۱۲) بیان کردند که هیپوکسی-ایسکمی مغزی شایع‌ترین علت تشنج دوره نوزادی است [۱۴۴]. همچنین "یافته‌های منتج از این پژوهش نشان داد که آسیب کلیوی از پیامدهای هیپوکسی ناشی از ابتلای فرد به کووید-۱۹ است" فو و همکاران (۲۰۱۶) در مطالعه‌ای تحت عنوان "هیپوکسی: عاملی که باعث بیماری مزمن کلیه می‌شود" بیان داشته‌اند که بیماری مزمن کلیه توسط هیپوکسی ایجاد می‌شود [۱۴۵]. همچنین نشان داده شده است که هیپوکسی بافتی به عنوان یک عامل مهم در پاتوفیزیولوژی بیماری مزمن کلیوی و آسیب حاد کلیه است [۱۴۶]. مطالعات آزمایشگاهی نیز نشان داده‌اند که هیپوکسی می‌تواند باعث ایجاد تغییرات پروفیبروتیک در سلول‌های توبول‌های کلیوی شود [۱۴۷].

### نتیجه‌گیری

یکی از مشکلاتی که انتشار عفونت کرونا ویروس کووید-۱۹ ایجاد می‌نماید، بر هم زدن هم‌مستاز اکسیژن و ایجاد شرایطی تحت عنوان هیپوکسی/هیپوکسمی در بدن است. پاتوفیزیولوژی عدم تعادل بین نیاز و تحویل اکسیژن و نیز سطح کم اکسیژن و سطح بالای دی‌اکسیدکربن در بدن یکی از بحث‌های مهم در حوزه مطالعات بهداشتی درمانی در آلودگی‌های مرتبط با ویروس کووید-۱۹ است. پیشرفت عفونت ویروسی با ایجاد عوارضی مانند تخریب بافت ریه، آسیب پنوموسیت‌ها و اندوتلیال ریه، آپوپتوز سلول‌های اندوتلیال و اپیتلیال مویرگی، انعقاد داخل عروقی، کاهش سورفکتانت، سمیت و التهاب ریه، طوفان

3. Osler, S. Coronavirus (COVID-19 Pandemic). Abdollah Raeisi Sarasiab & Noushin Gashmardi, Tehran, Miras Farhikhtegan, 2020. [Persian]
4. Yu F, Jia R, Tang Y, Liu J, Wei B. SARS-CoV-2 infection and stem cells: Interaction and intervention. Stem Cell Res. 2020;46:101859.
5. Zhang T, Wu Q, Zhang Z. Probable Pangolin Origin of SARS-CoV-2 Associated with the

- COVID-19 Outbreak. *Curr Biol*. 2020;30(7):1346-1351e2.
6. Zhu Z, Lian X, Su X, Wu W, Marraro GA, Zeng Y. From SARS and MERS to COVID-19 :a brief summary and comparison of severe acute respiratory infections caused by three highly pathogenic human coronaviruses. *Respir Res*. 2020;21(1):224-238.
  7. Alsharif W, Qurashi A. Effectiveness of COVID-19 diagnosis and management tools: A review. *Radiography (Lond)*. 2021;27(2):682-587.
  8. Rodriguez M, Soler Y, Perry M, Reynolds JL, El-Hage N. Impact of Severe Acute Respiratory Syndrome Coronavirus 2 (SARS-CoV-2) in the Nervous System: Implications of COVID-19 in Neurodegeneration. *Front Neurol*. 2020;11:583459.
  9. Saeidi M, Kalantari M, Dordizadeh Basirabad E, Entezari M. ACE-2; an Entry Receptor for SARS-CoV-2. *J Mar Med*. 2020;2(1):33-340. [Persian]
  10. Moriguchi T, Harii N, Goto J, Harada D, Sugawara H, Takamino J, et al. A first case of meningitis/encephalitis associated with SARS-Coronavirus-2. *Int J Infect Dis*. 2020;94:55-58.
  11. Keyhanian K, Umerton RP, Mohit B, Davoudi V, Hajjighasemi F, Ghasemi M. SARS-CoV-2 and nervous system: From pathogenesis to clinical manifestation. *J Neuroimmunol*. 2020;350: 577436.
  12. Gutierrez-Ortiz C, Mendez-Guerrero A, Rodrigo-Rey S, San Pedro-Murillo E, Bermejo-Guerrero L, Gordo-Manas R, et al. Miller Fisher syndrome and polyneuritis cranialis in COVID-19. *Neurology*. 2020;95(5):e601-e605.
  13. Paterson RW, Brown RL, Benjamin L, Nortley R, Wiethoff S, Bharucha T, et al. The emerging spectrum of COVID-19 neurology: clinical, radiological and laboratory findings. *Brain*. 2020;143(10):3104-3120.
  14. Machhi J, Herskovitz J, Senan AM, Dutta D, Nath B, Oleynikov MD, et al. The Natural History, Pathobiology, and Clinical Manifestations of SARS-CoV-2 Infections. *J Neuroimmune Pharmacol*. 2020;15(3):359-386.
  15. Chen T, Wu D, Chen H, Yan W, Yang D, Chen G, et al. Clinical characteristics of 113 deceased patients with coronavirus disease 2019: retrospective study. *BMJ*. 2020;368:m1091.
  16. Hojyo S, Uchida M, Tanaka K, Hasebe R, Hasebe Y, Murakami M, et al. How COVID-19 induces cytokine storm with high mortality. *Inflamm Regen*. 2020; 40: 37.
  17. Chernyak B, Popova E, Prikhodko A, Grebenchikov O, Zinovkina L, Zinovkin R. COVID-19 and oxidative stress. *Biochemistry (Moscow)*. 2020;85(12):1543-1553.
  18. Kuri-Cervantes L, Pampena MB, Meng W, Rosenfeld AM, Ittner CAG, Weisman AR, et al. Comprehensive mapping of immune perturbations associated with severe COVID-19. *Sci Immunol*. 2020;5(49):eabd7114.
  19. Ghebrehiwet B, Peerschke EI. Complement and coagulation: key triggers of COVID-19-induced multiorgan pathology. *J Clin Invest*. 2020;130(11):5674-6.
  20. Liu J, Zheng X, Tong Q, Li W, Wang B, Sutter K, et al. Overlapping and discrete aspects of the pathology and pathogenesis of the emerging human pathogenic coronaviruses SARS-CoV, MERS-CoV, and 2019-nCoV. *J Med Virol*. 2020;92(5):491-4.
  21. Saguil A, Fargo M. Acute respiratory distress syndrome: diagnosis and management. *Am Fam Physician*. 2012;85(4):352-8.
  22. Samuel J, Franklin C. Hypoxemia and hypoxia. *Common surgical diseases: Springer*; 2008. 391-4.
  23. Wiebe LI, Machulla H-J. Hypoxia: an introduction. *Imaging of Hypoxia: Springer*; 1999.1-18.
  24. Bhutta B S, Alghoula F, Berim I. Hypoxia. In: *StatPearls [Internet]*. Treasure Island (FL): StatPearls Publishing; 2022 Jan.
  25. Lam F, Subhi R, Houdek J, Schroder K, Battu A, Graham H. The prevalence of hypoxemia among pediatric and adult patients presenting to healthcare facilities in low-and middle-income countries: protocol for a systematic review and meta-analysis. *Syst Rev*. 2020;9(1):67.
  26. Kalogeris T, Baines C P, Krenz M, Korthuis R J. Cell biology of ischemia/reperfusion injury. *Int Rev Cell Mol Biol*. 2012;298:229-317.
  27. Serrano R, Corbella X, Rello J. Management of hypoxemia in SARS-CoV-2 infection: Lessons learned from one year of experience, with a special focus on silent hypoxemia. *J Intensive Care Med*. 2021;1(1):26-30.
  28. Eltzschig HK, Carmeliet P .Hypoxia and inflammation. *N Engl J Med*. 2011;364(7):656-665.
  29. Colgan SP, Taylor CT. Hypoxia: an alarm signal during intestinal inflammation. *Nat Rev Gastroenterol Hepatol*. 2010;7(5):281-7.
  30. Yan SF, Mackman N, Kisiel W, Stern DM, Pinsky DJ. Hypoxia/Hypoxemia-Induced activation of the procoagulant pathways and the pathogenesis of ischemia-associated thrombosis. *Arterioscler Thromb Vasc Biol*. 1999;19(9):2029-35.
  31. Gupta N, Zhao YY, Evans CE. The stimulation of thrombosis by hypoxia. *Thromb Res*. 2019;181:77-83.
  32. Palazon A, Goldrath AW, Nizet V, Johnson RS. HIF transcription factors, inflammation, and immunity. *Immunity*. 2014;41(4):518-28.
  33. Xie J, Covassin N, Fan Z, Singh P, Gao W, Li G, et al., editors. Association between hypoxemia and mortality in patients with COVID-19. *Mayo Clinic Proc*. 2020;95(6):1138-1147.
  34. Somers VK, Kara T, Xie J. Progressive Hypoxia: A Pivotal Pathophysiologic Mechanism of COVID-19 Pneumonia. *Mayo Clin Proc*. 2020;95(11):2339-42.

35. Grasselli G, Zangrillo A, Zanella A, Antonelli M, Cabrini L, Castelli A, et al. Baseline Characteristics and Outcomes of 1591 Patients Infected With SARS-CoV-2 Admitted to ICUs of the Lombardy Region, Italy. *JAMA*. 2020;323(16):1574-81.
36. Salman Dehkordi F, Imanipour M. Intensive Care Syndrom- Family: A Narative Review. *J Crit Care Nurs*. 2020; 13(1): 6-21.
37. Serrano- Castro PJ, Estivill- Torrus G, Cabezudo- Garcia P, Reyes- Bueno JA, Ciano Petersen N, et al. Impact of SARS-CoV-2 infection on neurodegenerative and neuropsychiatric diseases: a delayed pandemic? *Neurologia (Engl Ed)*. 2020;35(4):245-51.
38. Sinha P, Matthay MA, Calfee CS. Is a “cytokine storm” relevant to COVID-19? *JAMA Intern Med*. 2020;180(9):1152-4.
39. Sun X, Wang T, Cai D, Hu Z, Chen J, Liao H, et al. Cytokine storm intervention in the early stages of COVID-19 pneumonia. *Cytokine Growth Factor Rev*. 2020;53:38-42.
40. Siddiqi HK, Mehra MR. COVID-19 illness in native and immunosuppressed states: A clinical-therapeutic staging proposal. *J Heart Lung Transplant*. 2020;39(5):405-7.
41. Wang L, Zhao L, Li F, Liu J, Zhang L, Li Q, et al. Risk assessment of venous thromboembolism and bleeding in COVID-19 patients. *Clin Respir J*. 2022;16(3):182-9.
42. Matthay MA, Zemans RL, Zimmerman GA, Arabi YM, Beitler JR, Mercat A, et al. Acute respiratory distress syndrome. *Nat Rev Dis Primers*. 2019;5(1):18.
43. Deshmukh V, Motwani R, Kumar A, Kumari C, Raza K. Histopathological observations in COVID-19: a systematic review. *J Clin Pathol*. 2021;74(2):76-83.
44. Wu Z, McGoogan JM. Characteristics of and Important Lessons From the Coronavirus Disease 2019 (COVID-19) Outbreak in China: Summary of a Report of 72314 Cases From the Chinese Center for Disease Control and Prevention. *JAMA*. 2020;323(13):1239-42.
45. Brosnahan SB, Jonkman AH, Kugler MC, Munger JS, Kaufman DA. COVID-19 and Respiratory System Disorders: Current Knowledge, Future Clinical and Translational Research Questions. *Arterioscler Thromb Vasc Biol*. 2020;40(11):2586-2597.
46. Wu Y, Xu X, Chen Z, Duan J, Hashimoto K, Yang L, et al. Nervous system involvement after infection with COVID-19 and other coronaviruses. *Brain Behav Immun*. 2020;87:18-22.
47. Oliveira TL, Melo IS, Cardoso-Sousa L, Santos IA, El Zoghbi MB, Shimoura CG, et al. Pathophysiology of SARS-CoV-2 in Lung of Diabetic Patients. *Front Physiol*. 2020;11:587013.
48. Wagner PD. The physiological basis of pulmonary gas exchange: implications for clinical interpretation of arterial blood gases. *Eur Respir J*. 2015;45(1):227-43.
49. Liu W, Li H. COVID-19: Attacks the 1-Beta Chain of Hemoglobin and Captures the Porphyrin to Inhibit Human Heme Metabolism. *Biol Med Chem*. 2021;10.
50. Shi H, Han X, Jiang N, Cao Y, Alwalid O, Gu J, et al. Radiological findings from 81 patients with COVID-19 pneumonia in Wuhan, China: a descriptive study. *Lancet Infect*. 2020;20(4):425-34.
51. Pan F, Ye T, Sun P, Gui S, Liang B, Li L, et al. Time course of lung changes on chest CT during recovery from 2019 novel coronavirus (COVID-19) pneumonia. *Radiology*. 2020;259(3):715-21.
52. Lei J, Li J, Li X, Qi X. CT Imaging of the 2019 Novel Coronavirus (2019-nCoV) Pneumonia. *Radiology*. 2020;295(1):18.
53. Hogg JC. Pathophysiology of airflow limitation in chronic obstructive pulmonary disease. *Lancet*. 2004;364(9435):709-21.
54. Ye Q, Wang B, Mao J. The pathogenesis and treatment of the Cytokine Storm in COVID-19. *J Infect*. 2020;80(6):607-13.
55. Force ADT, Ranieri V, Rubenfeld G, Thompson B, Ferguson N, Caldwell E, et al. Acute respiratory distress syndrome: The Berlin Definition. *Jama*. 2012;307(23):2526-33.
56. Sasannejad C, Ely EW, Lahiri S. Long-term cognitive impairment after acute respiratory distress syndrome: a review of clinical impact and pathophysiological mechanisms. *Crit Care*. 2019;23(1):352.
57. Gattinoni L, Chiumello D, Caironi P, Busana M, Romitti F, Brazzi L, et al. COVID-19 pneumonia: different respiratory treatments for different phenotypes? *Intensive Care Med*. 2020;46(6):1099-102.
58. Gattinoni L, Coppola S, Cressoni M, Busana M, Rossi S, Chiumello D. COVID-19 does not lead to a “typical” acute respiratory distress syndrome. *Am J Respir Crit Care Med*. 2020;201(10):1299-300.
59. Kashani KB. Hypoxia in COVID-19: Sign of Severity or Cause for Poor Outcomes. *Mayo Clin Proc*. 2020;95(6):1094-1096.
60. Abdennour L, Zeghal C, Deme M, Puybasset L, editors. Interaction brain-lungs. *Ann Fr Anesth Reanim*; 2012;31(6):e101-7.
61. Li Z, Liu T, Yang N, Han D, Mi X, Li Y, et al. Neurological manifestations of patients with COVID-19: potential routes of SARS-CoV-2 neuroinvasion from the periphery to the brain. *Front Med*. 2020;14(5):533-41.
62. Steardo L, Steardo Jr L, Zorec R, Verkhatsky A. Neuroinfection may contribute to pathophysiology and clinical manifestations of COVID-19. *Acta Physiol (Oxf)*. 2020;229(3):e13473.
63. Pennisi M, Lanza G, Falzone L, Fisicaro F, Ferri R, Bella R. SARS-CoV-2 and the Nervous

- System: From Clinical Features to Molecular Mechanisms. *Int J Mol Sci.* 2020;21(15):5475.
64. Zhou L, Zhang M, Wang J, Gao J. Sars-Cov-2: Underestimated damage to nervous system. *Travel Med Infect Dis.* 2020;36:101642.
  65. Aghagoli G, Gallo Marin B, Katchur NJ, Chaves-Sell F, Asaad WF, Murphy SA. Neurological Involvement in COVID-19 and Potential Mechanisms: A Review. *Neurocrit Care.* 2021;34(3):1062-71.
  66. Solomon IH, Normandin E, Bhattacharyya S, Mukerji SS, Keller K, Ali AS, et al. Neuropathological Features of Covid-19. *N Engl J Med.* 2020;383(10):989-92.
  67. Guo YR, Cao QD, Hong ZS, Tan YY, Chen SD, Jin HJ, et al. The origin, transmission and clinical therapies on coronavirus disease 2019 (COVID-19) outbreak - an update on the status. *Mil Med Res.* 2020;7(1):11.
  68. Guo T, Fan Y, Chen M, Wu X, Zhang L, He T, et al. Cardiovascular Implications of Fatal Outcomes of Patients With Coronavirus Disease 2019 (COVID-19). *JAMA Cardiol.* 2020;5(7):811-8.
  69. Zhang Y, Xiao M, Zhang S, Xia P, Cao W, Jiang W, et al. Coagulopathy and Antiphospholipid Antibodies in Patients with Covid-19. *N Engl J Med.* 2020;382(17):e38.
  70. Ahmadi-rad N, Ghasemi Z. COVID-19 and central nervous system: Entry routes and. *Basic Clin Neurosci.* 2020;11(2):217-2224.
  71. Li K, Wohlford-Lenane C, Perlman S, Zhao J, Jewell AK, Reznikov LR, et al. Middle East Respiratory Syndrome Coronavirus Causes Multiple Organ Damage and Lethal Disease in Mice Transgenic for Human Dipeptidyl Peptidase 4. *J Infect Dis.* 2016;213(5):712-22.
  72. Li YC, Bai WZ, Hirano N, Hayashida T, Taniguchi T, Sugita Y, et al. Neurotropic virus tracing suggests a membranous-coating-mediated mechanism for transsynaptic communication. *J Comp Neurol.* 2013;521(1):203-12.
  73. Khanizadeh A-M, Ejlali M, Karimzadeh F. The Effect of SARS-COV-2 Viruses on the Function of Different Organs, Especially the Nervous System. *Shefaye Khatam.* 2020;8(3):111-21. [Persian]
  74. Chan JF, Chan KH, Choi GK, To KK, Tse H, Cai JP, et al. Differential cell line susceptibility to the emerging novel human betacoronavirus 2c EMC/2012: implications for disease pathogenesis and clinical manifestation. *J Infect Dis.* 2013;207(11):1743-52.
  75. Kulick-Soper CV, McKee JL, Wolf RL, Mohan S, Stein JM, Masur JH, et al. Pearls & Oy-sters: Bilateral globus pallidus lesions in a patient with COVID-19. *Neurology.* 2020 Sep 8;95(10):454-457.
  76. Gao Y, Li T, Han M, Li X, Wu D, Xu Y, et al. Diagnostic utility of clinical laboratory data determinations for patients with the severe COVID-19. *J Med Virol.* 2020;92(7):791-6.
  77. Orsini A, Corsi M, Santangelo A, Riva A, Peroni D, Foidelli T, et al. Challenges and management of neurological and psychiatric manifestations in SARS-CoV-2 (COVID-19) patients. *Neurol Sci.* 2020;41(9):2353-66.
  78. Mehta P, McAuley DF, Brown M, Sanchez E, Tattersall RS, Manson JJ, et al. COVID-19: consider cytokine storm syndromes and immunosuppression. *Lancet.* 2020 ;395 (10229) :1033-4.
  79. Kotfis K, Roberson SW, Wilson JE, Pun BT, Ely EW, Jeżowska I, et al. COVID-19: What do we need to know about ICU delirium during the SARS-CoV-2 pandemic? *Anaesthesiol Intensive Ther.* 2020;52(2):132-8.
  80. Maclullich AM, Ferguson KJ, Miller T, de Rooij SE, Cunningham C. Unravelling the pathophysiology of delirium: a focus on the role of aberrant stress responses. *J Psychosom Res.* 2008;65(3):229-38.
  81. Yi Y, Lagniton PN, Ye S, Li E, Xu R-H. COVID-19: what has been learned and to be learned about the novel coronavirus disease. *Int J Biol Sci.* 2020;16(10):1753-66.
  82. Slooter AJ, Otte WM, Devlin JW, Arora RC, Bleck TP, Claassen J, et al. Updated nomenclature of delirium and acute encephalopathy: statement of ten Societies. *Intensive Care Med* 2020;46(5):1020-2.
  83. Mizuguchi M, Yamanouchi H, Ichiyama T, Shiomi M. Acute encephalopathy associated with influenza and other viral infections. *Acta Neurol Scand Suppl.* 2007;186:45-56.
  84. Tauber SC, Djukic M, Gossner J, Eiffert H, Bruck W, Nau R. Sepsis-associated encephalopathy and septic encephalitis: an update. *Expert Rev Anti Infect Ther.* 2021;19(2):215-231.
  85. Tauber SC, Eiffert H, Bruck W, Nau R. Septic encephalopathy and septic encephalitis. *Expert Rev Anti Infect Ther.* 2017;15(2):121-32.
  86. Alomari SO, Abou-Mrad Z, Bydon A. COVID-19 and the central nervous system. *Clin Neurol Neurosurg.* 2020 Nov;198:106116.
  87. Ellul MA, Benjamin L, Singh B, Lant S, Michael BD, Easton A, et al. Neurological associations of COVID-19. *Lancet Neurol.* 2020;19(9):767-83.
  88. Solomon T, Michael B, Smith P, Sanderson F, Davies N, Hart I, et al. Management of suspected viral encephalitis in adults—association of British Neurologists and British Infection Association National Guidelines. *J Infect.* 2012;64(4):347-73.
  89. Asadi-Pooya AA. Seizures associated with coronavirus infections. *Seizure.* 2020;79:49-52.
  90. Zanin L, Saraceno G, Panciani PP, Renisi G, Signorini L, Migliorati K, et al. SARS-CoV-2 can induce brain and spine demyelinating lesions. *Acta Neurochir (Wien).* 2020;162(7):1491-4.
  91. Nishiga M, Wang DW, Han Y, Lewis DB, Wu JC. COVID-19 and cardiovascular disease: from



- basic mechanisms to clinical perspectives. *Nat Rev Cardiol.* 2020;17(9):543-58.
92. Lakkireddy DR, Chung MK, Gopinathannair R, Patton KK, Gluckman TJ, Turagam M, et al. Guidance for cardiac electrophysiology during the COVID-19 pandemic from the Heart Rhythm Society COVID-19 Task Force; Electrophysiology Section of the American College of Cardiology; and the Electrocardiography and Arrhythmias Committee of the Council on Clinical Cardiology, American Heart Association. *Heart Rhythm.* 2020;17(9):e233-e241.
93. Wang D, Hu B, Hu C, Zhu F, Liu X, Zhang J, et al. Clinical Characteristics of 138 Hospitalized Patients With 2019 Novel Coronavirus-Infected Pneumonia in Wuhan, China. *JAMA.* 2020;323(11):1061-9.
94. Rodriguez-Gonzalez M, Castellano-Martinez A, Cascales-Poyatos HM, Perez-Reviriego AA. Cardiovascular impact of COVID-19 with a focus on children: A systematic review. *World J Clin Cases.* 2020;8(21):5250-83.
95. Rodriguez-Gonzalez M, Sanchez-Codez MI, Lubian-Gutierrez M, Castellano-Martinez A. Clinical presentation and early predictors for poor outcomes in pediatric myocarditis: A retrospective study. *World J Clin Cases.* 2019;7(5):548-61.
96. Abdelnabi M, Eshak N, Saleh Y, Almaghraby A. Coronavirus disease 2019 myocarditis: insights into pathophysiology and management. *Eur Cardiol.* 2020;15:e51.
97. Siripanthong B, Nazarian S, Muser D, Deo R, Santangeli P, Khanji MY, et al. Recognizing COVID-19-related myocarditis: The possible pathophysiology and proposed guideline for diagnosis and management. *Heart Rhythm.* 2020;17(9):1463-71.
98. Zheng Y-Y, Ma Y-T, Zhang J-Y, Xie X. COVID-19 and the cardiovascular system. *Nat Rev Cardiol.* 2020;17(5):259-60.
99. Tissieres P, Teboul JL. SARS-CoV-2 post-infective myocarditis: the tip of COVID-19 immune complications? *Ann Intensive Care.* 2020;10(1):98.
100. Tian Y, Rong L, Nian W, He Y. Review article: gastrointestinal features in COVID-19 and the possibility of faecal transmission. *Aliment Pharmacol Ther.* 2020;51(9):843-51.
101. Prasad A, Prasad M. Single virus targeting multiple organs: what we know and where we are heading? *Front Med (Lausanne).* 2020;7:370.
102. Su H, Yang M, Wan C, Yi LX, Tang F, Zhu HY, et al. Renal histopathological analysis of 26 postmortem findings of patients with COVID-19 in China. *Kidney Int.* 2020;98(1):219-27.
103. Dong M, Zhang J, Ma X, Tan J, Chen L, Liu S, et al. ACE2, TMPRSS2 distribution and extrapulmonary organ injury in patients with COVID-19. *Biomed Pharmacother.* 2020;131:110678.
104. Sivandzadeh GR, Askari H, Safarpour AR, Ejtehad F, Raeis-Abdollahi E, Vaez Lari A, et al. COVID-19 infection and liver injury: Clinical features, biomarkers, potential mechanisms, treatment, and management challenges. *World J Clin Cases.* 2021;9(22):6178-200.
105. Deng ML, Chen YJ, Yang ML, Liu YW, Chen H, Tang XQ, et al. COVID-19 combined with liver injury: Current challenges and management. *World J Clin Cases.* 2021;9(15):3487-97.
106. Xu L, Liu J, Lu M, Yang D, Zheng X. Liver injury during highly pathogenic human coronavirus infections. *Liver Int.* 2020;40(5):998-1004.
107. Zhang C, Shi L, Wang FS. Liver injury in COVID-19: management and challenges. *Lancet Gastroenterol Hepatol.* 2020;5(5):428-30.
108. Xie H, Zhao J, Lian N, Lin S, Xie Q, Zhuo H. Clinical characteristics of non-ICU hospitalized patients with coronavirus disease 2019 and liver injury: A retrospective study. *Liver Int.* 2020;40(6):1321-6.
109. Mokhtary M, shariati M, Gashmardi N. Effect of Zinc on thyroid hormones and liver enzymes in adult male rats. *J Adv Med Biomed Res.* 2005; 13(51), 7-12. [Persian]
110. Mokhtary M, shariati M, Gashmardi N. Effect of lead on thyroid hormones and liver enzymes in adult male rats. *HMJ.* 2007; 11(2), 115 -120. [Persian]
111. Battaglini D, Robba C, Ball L, Cruz FF, Silva PL, Pelosi P, et al. Emerging therapies for COVID-19 pneumonia. *Expert Opin Investig Drugs.* 2020;29(7):633-7.
112. Morgan K, Samuel K, Vandeputte M, Hayes PC, Plevris JN. SARS-CoV-2 infection and the liver. *Pathogens.* 2020;9(6):430.
113. Fan Z, Chen L, Li J, Cheng X, Yang J, Tian C, et al. Clinical Features of COVID-19-Related Liver Functional Abnormality. *Clin Gastroenterol Hepatol.* 2020;18(7):1561-6.
114. Gashmardi N, Farzadinia P, Mohammadi M, Siyanat F. Zinc and lead poisoning effects on hepatic tissue in male rats. International Conference on researches in Science and Engineering 28 July 2016, Istanbul University, Turkey.
115. Rahat MA, Coffelt SB, Granot Z, Muthana M, Amedei A. Macrophages and Neutrophils: Regulation of the Inflammatory Microenvironment in Autoimmunity and Cancer. *Mediators Inflamm.* 2016 ; 2016: 5894347.
116. Murdoch C, Muthana M, Lewis CE. Hypoxia regulates macrophage functions in inflammation. *J Immunol.* 2005;175(10):6257-63.
117. Gilbert C, Marik PE, Varon J. Acute lobar atelectasis during mechanical ventilation: To

- beat, suck, or blow? Crit Care Shock. 2009;12:100-3.
118. Bhargava M, Wendt CH. Biomarkers in acute lung injury. *Transl Res.* 2012;159(4):205-17.
  119. Feng J-f, Zhao X, Gurkoff GG, Van KC, Shahlaie K, Lyeth BG. Post-traumatic hypoxia exacerbates neuronal cell death in the hippocampus. *J Neurotrauma* 2012;29(6):1167-79.
  120. Parikh U, Williams M, Jacobs A, Pineda JA, Brody DL, Friess SH. Delayed hypoxemia following traumatic brain injury exacerbates white matter injury. *J Neuropathol Exp Neurol.* 2016;75(8):731-47.
  121. Gentleman D, Jennett B. Audit of transfer of unconscious head-injured patients to a neurosurgical unit. *The Lancet.* 1990;335(8685):330-4.
  122. Tarvonen M, Hovi P, Sainio S, Vuorela P, Andersson S, Teramo K. Intrapartur cardiotocographic patterns and hypoxia-related perinatal outcomes in pregnancies complicated by gestational diabetes mellitus. *Acta Diabetol.* 2021;58(11):1563-73.
  123. Teramo K, Klemetti M, Tikkanen M, Nuutila M. [Maternal diabetes and fetal hypoxia]. *Duodecim.* 2013;129(3):228-34.
  124. Flower L, Martin D. Management of hypoxaemia in the critically ill patient. *Br J Hosp Med (Lond).* 2020;81(1):1-10.
  125. Swenson ER. Sympathetic nervous system activation and vascular endothelial function with chronic hypoxia. *Am Heart Assoc;* 2020. p. 247-8.
  126. Wagner BA, Venkataraman S, Buettner GR. The rate of oxygen utilization by cells. *Free Radic Biol Med.* 2011;51(3):700-12.
  127. Giaccia AJ, Simon MC, Johnson R. The biology of hypoxia: the role of oxygen sensing in development, normal function, and disease. *Genes Dev.* 2004;18(18):2183-94.
  128. Alayash AI. The Impact of COVID-19 Infection on Oxygen Homeostasis: A Molecular Perspective. *Front Physiol.* 2021 Sep;12:711976.
  129. Jahani M, Modarresi MH, Mansouri M. Hypoxia inducible factor: It's role in angiogenesis and tumor. *Tehran Univ Med J.* 2016; 73 (11) :757-766.
  130. Mukandala G, Tynan R, Lanigan S, O'Connor JJ. The effects of hypoxia and inflammation on synaptic signaling in the CNS. *Brain Sci.* 2016;6(1):6.
  131. Kaur C, Ling EA. Periventricular white matter damage in the hypoxic neonatal brain: role of microglial cells. *Prog Neurobiol.* 2009 Apr;87(4):264-80. 10.1016/j.pneurobio.2009.01.003.
  132. Van der Post J, Noordzij L, de Kam M, Blauw G, Cohen A, Van Gerven J. Evaluation of tests of central nervous system performance after hypoxemia for a model for cognitive impairment. *J Psychopharmacol.* 2002;16(4):337-43.
  133. Mach M, Dubovicky M, Navarova J, Brucknerova I, Ujhazy E. Experimental modeling of hypoxia in pregnancy and early postnatal life. *Interdiscip Toxicol.* 2009;2(1):28-32.
  134. Liu M, Galli G, Wang Y, Fan Q, Wang Z, wng X, et al. Novel Therapeutic Targets for Hypoxia-Related Cardiovascular Diseases: The Role of HIF-1. *Front Physiol.* 2020 Jul 15;11:774.
  135. Szabo JS, Stonestreet BS, Oh W. Effects of hypoxemia on gastrointestinal blood flow and gastric emptying in the newborn piglet. *Pediatr Res.* 1985;19(5):466-71.
  136. Bernstein D, Bell JG, Kwong L, Castillo RO. Alterations in postnatal intestinal function during chronic hypoxemia. *Pediatric research.* 1992;31(3):234-8.
  137. Cai J, Hu M, Chen Z, Ling Z. The roles and mechanisms of hypoxia in liver fibrosis. *J Transl Med.* 2021;19(1):1-13.
  138. Nath B, Szabo G. Hypoxia and hypoxia inducible factors: diverse roles in liver diseases. *Hepatology.* 2012;55(2):622-33.
  139. Ebert EC. Hypoxic liver injury. *Mayo Clin Proc.* 2006;81(9):1232-6.
  140. Miller MO. Evaluation and management of delirium in hospitalized older patients. *Am Fam Physician.* 2008;78(11):1265-70.
  141. Guillaumondegui OD, Richards JE, Ely EW, Jackson JC, Archer-Swygert K, Norris PR, et al. Does hypoxia affect intensive care unit delirium or long-term cognitive impairment after multiple trauma without intracranial hemorrhage? *J Trauma.* 2011;70(4):910-5.
  142. Kurinczuk JJ, White-Koning M, Badawi N. Epidemiology of neonatal encephalopathy and hypoxic-ischaemic encephalopathy. *Early Hum Dev.* 2010;86(6):329-38.
  143. Kennedy C. Acute viral encephalitis in childhood. *BMJ.* 1995; 310(6973):139-40.
  144. Gillam-Krakauer M, Carter B S. Neonatal hypoxia and seizures *Pediatr Rev.* 2012 Sep;33(9):387-96; quiz 397.
  145. Fu Q, Colgan SP, Shelley CS. Hypoxia: the force that drives chronic kidney disease. *Clin Med Res.* 2016;14(1):15-39.
  146. Ow CP, Ngo JP, Ullah MM, Hilliard LM, Evans RG. Renal hypoxia in kidney disease: cause or consequence? *Acta Physiologica.* 2018;222(4):e12999.
  147. Fine LG, Norman JT. Chronic hypoxia as a mechanism of progression of chronic kidney diseases: from hypothesis to novel therapeutics. *Kidney international.* 2008;74(7):867-72.